Pregledni rad
Review

Medicina 2005;42(41):5-12
UDK: 616.831.4-005.4-053.32

RAZVITAK I STRUKTURNA PLASTIČNOST ČOVJEKOVA MOZGA

DEVELOPMENT AND STRUCTURAL PLASTICITY OF HUMAN BRAIN

Ivica Kostović[1], Nataša Jovanov-Milošević[1], Mirna Kostović-Srzentić[2], Zdravko Petanjek[1]

SAŽETAK

Ovaj pregled prikazuje rezultate od ključnog značenja za istraživanje vulnerabilnosti i razvojne strukturne plastičnosti mozga u čovjeka: 1. prostorno-laminarne pokazatelje neurogenetskih procesa i prolaznih fetalnih struktura u prematurusa, 2. novije spoznaje o vulnerabilnosti i organizaciji "bijele" tvari u prematurusa, 3. najčešće strukturne promjene i abnormalnosti "bijele" tvari nakon perinatalne lezije.
Prikaz magnetskom rezonancom u korelaciji s histološkim presjecima mozga jasno pokazuje tipičnu fetalnu laminaciju: ventrikularnu i subventrikularnu proliferativnu zonu koja razdvaja periventrikularni fibrilarni sloj, intermedijarnu zonu – fetalna "bijela" tvar, "subplate" zonu s urastajućim vlaknima te kortikalnu ploču s postmigratornim neuronima. Organizacija "bijele" tvari pokazuje tangencijalne aksonske slojeve u polarnim područjima hemisfera i periventrikularna područja križanja komisuralnih, asocijativnih i projekcijskih putova. Naše je mišljenje da pri hipoksično-ishemičkom oštećenju mozga, osim staničnih lezija i posljedica infekcije, značajanu ulogu u patogenezi ima oštećenje ekstracelularnog matriksa (ECM) i molekula "vodiča" aksona u periventrikularnim križanjima putova. Oštećenje matriksa i faktora rasta dovodi do redukcije pojedinih snopova aksona komisuralnih, asocijacijskih i projekcijskih putova (najjasnije se može prikazati na korpus kalozumu), što utječe na stupanj kognitivnog i neurorazvojnog deficita. Ovi rezultati otvaraju nove mogućnosti u dijagnostici i procjeni funkcionalnog ishoda, kao i razvitku strategije neuroprotekcije u perinatalnoj skrbi.

KLJUČNE RIJEČI: bijela tvar, periventrikularna križanja putova, razvojna vulnerabilnost, strukturna plastičnost

ABSTRACT

This review deals with recent evidence on vulnerability and the developmental structural plasticity of the human brain:
1. Special laminar indicators of neurogenetic events and transitory fetal structure in preterm infants
2. New concept of vulnerability and organization of the white matter in preterms
3. Structural changes and abnormalities of the "white" matter of the perinatal lesion
The correlation between MR images and the histological section demonstrate typical fetal lamination: ventricular and subventricular proliferative zones separated by periventricular fibrilar layer, intermediate zone (fetal "white" matter), "subplate" zone with waiting and growing fibers and cortical plate composed of migratory neurons. The organization of white matter shows tangentional axonal strata in polar regions of hemispheres and periventricular crossroads of commissural, associative and projectional pathways. It is our opinion that pathogenetic factors in hypoxic-ischemic lesions are not only restricted to cellular and infections mechanisms, but they also include the disturbance of extracellular matrix (ECM) and guidance molecules in periventricular crossroads of pathways. The disturbance of ECM leads to the reduction of commissural (especially corpus callosum), associative and projectional pathways and consecutive poor cognitive and neurological outcome. The results described in this review open new possibilities in the diagnosis and follow up of perinatal lesions as well as in the development of new strategies for neuroprotection.

KEY WORDS: white matter, periventricular crossroads of pathways, developmental vulnerability, structural plasticity

RAZVITAK I VULNERABILNOST KORTIKALNIH VEZA

Oštećenja fetalne "bijele" tvari glavni su uzrok nepovoljnoga neurorazvojnog ishoda u prematurusa, motoričkih i kognitivnih deficita, uključujući slab uspjeh u školi.[1-3]

Dva temeljna oblika lezije "bijele" tvari jesu periventrikularna leukomalacija i difuzno oštećenje "bijele" tvari.[4] Općenito je prihvaćeno da su najčešći uzrok oštećenja hipoksično-ishemički mehanizmi, uz posebnu

Ustanova: [1]Hrvatski institut za istraživanje mozga, Medicinski fakultet, Sveučilište u Zagrebu, [2]Visoka zdravstvena škola, Zagreb

Prispjelo: 27.1.2005.
Prihvaćeno: 6.2.2005.

Adresa za dopisivanje: Prof. dr. sc. Ivica Kostović, Hrvatski institut za istraživanje mozga, Medicinski fakultet, Sveučilište u Zagrebu, Šalata 12, 10000 Zagreb, tel. +385 1 45 96 902, faks + 385 1 45 96 942, e-mail: ikostov@hiim.hr

vulnerabilnost aksona "bijele" tvari i drugih staničnih elemenata, posebice progenitora oligodendrocita.[5] Budući da suvremena medicina nije uspjela utvrditi stvarne uzroke prijevremenog porođaja, patologija hipoksično--ishemičkog oštećenja "bijele" tvari ostaje neriješen problem i u najrazvijenijim uvjetima perinatalne skrbi.

Upravo zbog tih razloga, mogućnosti neuroprotekcije velik su izazov za suvremenu neuroznanost istraživanja. Pitanje neuroprotekcije ne može se riješiti bez poznavanja neurorazvojnih procesa i njihove vulnerabilnosti, posebno vulnerabilnosti neuronskih veza. Suvremena neuroznanost zahtijeva da se na "bijelu" tvar gleda kao na ključni konduktivni element neuronskih veza i da se traže odgovori na pitanja razvojne vulnerabilnosti neuronskih veza.

Zato se sve češće postavlja pitanje selektivne vulnerabilnosti nekih neurona i neuronskih veza.[6] Tu je i ključno pitanje mogućnosti prikaza sinaptičkih/aksonskih slojeva u mozgu čovjeka primjenom tehnika slikovnog prikaza (engl. imaging) kao i pitanja strukturne i funkcionalne plastičnosti nakon oštećenja.[7]

Namjera je članka dati kratak pregled suvremenih spoznaja o ključnim i djelomično neriješenim pitanjima:

1. neurogeneza i razvitak neuronskih veza
2. selektivna vulnerabilnost mozga u razvitku
3. plastičnost ljudskog mozga nakon perinatalne lezije.

1. NEUROGENEZA I RAZVITAK NEURONSKIH VEZA

Prolazne fetalne moždane strukture

Neurogenetski procesi (proliferacija, migracija, diferencijacija dendrita, rast aksona, maturacija neurotransmitora, sinaptogeneza i apoptotička smrt neurona) ne mogu se izravno istraživati u mozgu čovjeka. Ti su procesi u osnovi promjena koje su vidljive u strukturi mozga tijekom fetalnog razvoja, uključujući pojavu različitih prolaznih struktura i zona. Analiza tih prolaznih fetalnih struktura i zona indirektni je parametar intenziteta i dinamike neurogenetskih procesa. Korelacija istraživanja slikovnim prikazom mozga magnetskom rezonancom (MRI) s histološkim studijama,[7] pokazala je sljedeće prolazne moždane strukture u prematurusa od 22 to 36 tjedna gestacije: 1. prolazne zone – lamine u telencefaličkom zidu, 2. prisutnost prolaznih fetalnih struktura kao što je ganglijski brežuljak (GE, engl. *ganglionic eminence*) i 3. zone nižeg intenziteta signala na slikovnim prikazima MR-a bogate hidrofilnim ekstracelularnim matriksom.

Sljedeće fetalne prolazne zone[7-17] mogu se vidjeti na slikovnim prikazima MR-a i histološkim preparatima (od ventrikla do pije): a) ventrikularna zona (germinalni matriks) visokog intenziteta MR-signala, b) periventrikularna zona niskog intenziteta MR-signala koja odgovara periventrikularnoj, vlaknima bogatoj zoni, c) subventrikularna-intermedijarna zona srednjeg intenziteta MR-signala, koja obuhvaća subventrikularnu, stanicama bogatu zonu i "bijelu" tvar, d) "subplate" zona ("čekajući" odjeljak, engl. *"waiting" compartment*) niskog intenziteta MR-signala, e) kortikalna ploča visokog intenziteta MR-signala. Jedina zona koja ne može biti omeđena s pomoću DW-MRI-a (engl. *diffusion-weighted magnetic resonance imaging*) zbog malih dimenzija jest marginalna zona (budući sloj 1). Naši rezultati dobiveni na ljudskom postmortalnomu materijalu,[7] kao i današnje spoznaje iz eksperimentalnih studija, dali su indirektne dokaze o sljedećim neurogenetskim zbivanjima koja se javljaju u prolaznim zonama: ventrikularna zona je proliferativna zona u kojoj se produciraju matične (engl. *steam*) stanice (simetričnom diobom), neuroni i glija-stanice (asimetričnom diobom); vlaknima bogata periventrikularna zona koja sadrži kalozalna rastuća vlakna i prolazna vlakna nepoznatog podrijetla, imunoreaktivna sa SNAP-25 protutijelom; subventrikularna zona kao proliferativni sloj za neurone (najvjerojatnije interneurone); intermedijarna zona koja sadrži premijelinizirana vlakna koja potječu iz talamusa i bazalnog telencefalona (aferentna vlakna); kortikalni eferentni sustav vlakana i migrirajućih neurona; "subplate" zona koja sadrži "čekajuća" aferentna vlakna, veliku količinu ECM-a, migratornih i postmigratornih (postsinaptičkih) neurona koji participiraju u najranijim neuronskim krugovima (slika 1.); kortikalna ploča formirana od okomito nanizanih postmigratornih neurona s brzim razvojem dendritičkog fenotipa. Ganglijski brežuljak kao najmarkantnija prolazna struktura fetalnog telencefalona dio je proliferativnog matriksa, a izravno se nastavlja na ventrikularnu zonu i služi za produkciju neurona (najvjerojatnije interneurona) predodređenih za bazalne ganglije i moždanu koru. Ganglijski brežuljak je glavno mjesto hipoksično-ishemičnog krvarenja u prematurusa. Ispod korpusa kalozuma koji još uvijek nije potpuno razvijen, postoji prolazna subkalozalna zona karakterizirana niskim intenzitetom MR-signala, koja vjerojatno sudjeluje u rastu kalozalnih vlakna i vlakana forniksa.

Organizacija "bijele" tvari u prematurusa

Prema von Monakowu[18], "bijela" tvar se u odrasla čovjeka može, idući od ventrikularne prema pijalnoj površini, podijeliti u pet segmenata: 1. Segment I: središnja "bijela" tvar (uključujući korpus kalozum, prednju komisuru, forniks i centralno postavljena asocijativna vlakna); 2. Segment II: područje (Stabkranzregion), korone radijate (des Stabkranzes), talamokortikalnu

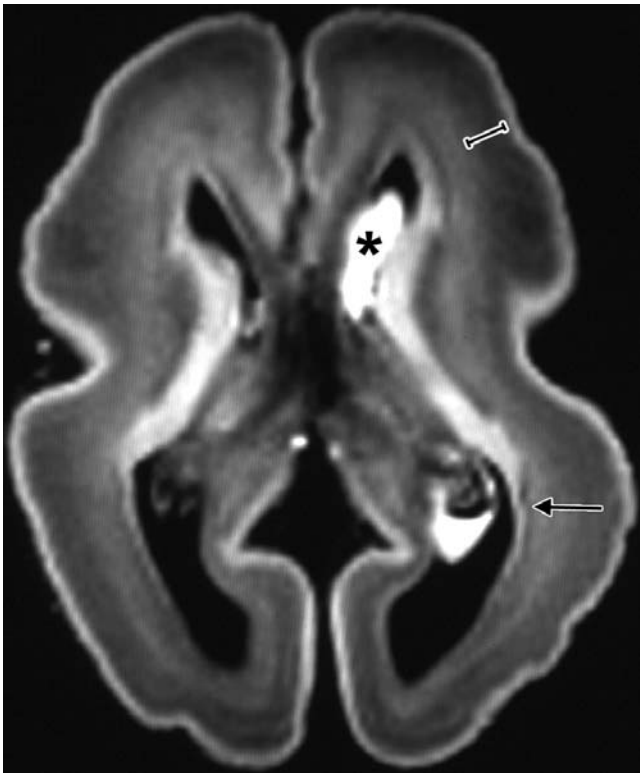

Slika 1. Slikovni prikaz magnetskom rezonancom, horizontalni presjek, s jasno vidljivim slojevima od ventrikularne zone do površno smještene kortikalne ploče. Područje periventrikularnih križanja putova (strelica) nižeg je intenziteta MR-signala kao i "subplate" – zona čekanja (obilježena radijalno položenim mjernim odsječkom) zbog velike količine ECM-a. Periventrikularno krvarenje (zvjezdica) nastalo u ganglijskom brežuljku s prodorom u komoru (usputni nalaz).
Figure 1 *The MR image shows the horizontal section of the fetal brain. Fetal zones from ventricular zone to cortical plate are clearly visible. Because of high contents of ECM periventricular crossroads of pathways (arrow) and the "subplate" zone (radially oriented bar) have a lower intensity of the MR signal. Priventricular hemorrhage (asterisk) in the gangloinic eminence and in the ventricle.*

radijaciju ispremiješanu sa različitim sagitalno i horizontalno orijentirarnim vlaknima (slika 2.); 3. Segment III: centrum semiovale, koji je postavljen između pedunkularnog dijela korone radijate i dna kortikalnih sulkusa; 4. Segment IV: "bijela" tvar girusa (njemački, *Markkegel* ili *Markpyramiden*) koja nije prisutna prije pojave girifikacije i 5. Segment V: kortikalna "bijela" tvar, tj. završni intrakortikalni dijelovi radijalnih i tangencijalnih mijeliniziranih vlakana. Periventrikualrna križanja (slika 3.) putova (engl. *crossroads*)[19,20] pokazuju smanjeni intenzitet MR-signala (slika 1.) i veću koncentraciju molekula važnih za usmjeravanje rasta aksona i molekula ekstracelularnog matriksa. Područja periventrikualrnih križanja često su pogođena periventrikularnom leukomalacijom i periventrikularnim krvarenjem.[7,21-23] Može se rezimirati kako fetalni telencefalon pokazuje ne samo postojanje prolaznih slojeva i struktura, već ima i bitno različita MRI-svojstva zbog količine ekstracelularnog matriksa i visoke koncentracije hondroitin-sulfat proteoglikana. "Subplate" zona najizraženiji je prolazni kortikalni sloj (slika 1.), a ganglijski brežuljak najizraženija je prolazna struktura. Zapazili smo da su postupno razvojno nestajanje "subplate" zone i ganglijskog brežuljka, zajedno sa smanjenjem količine ekstracelularnog matriksa nakon 30. tjedna gestacije te razvojno pojavljivanje korone radijate i sekundarne girifikacije, glavni čimbenici za temeljite promjene u MRI-ju tijekom kasnoga fetalnog razdoblja.

Sinaptogeneza

Sa stajališta organizacije i funkcije, sinaptogeneza je funkcionalno najznačajniji događaj u razvitku neuronskih veza. U čovjeka se prve sinapse javljaju iznad i ispod kortikalne ploče već u trećem mjesecu trudnoće.[24] Prve talamokortikalne sinapse razvijaju se u kortikalnoj ploči oko 24. tjedna trudnoće.[24,25] Smatra se da talamokortikalne sinapse čine podlogu za pojavu ranih evociranih potencijala u prematurusa,[25-28] a zajedno s ostalim kortiko-kortikalnim sinapsama čine električnu podlogu za prve električne funkcije moždane kore. Broj fetalnih sinapsa i intenzitet sinaptogeneze u prematurusa nije velik u usporedbi s postnatalnim razdobljem.[29,30] Međutim, prve su sinapse značajne sa stajališta funkcionalne maturacije ranih cerebralnih krugova.[31,32] Poznavanje prve kemijske funkcije sinapsa i razvitak prvih transmitorskih sustava ima dvostruko značenje: prvo, jer čine podlogu prvih kortikalnih funkcija,[31] i drugo: razvitak receptora i sinteza transmitora moguća su podloga nastanka ekscitotoksičnih oštećenja neurona nakon hipoksije (vidi dalje).

Rane sinapse razvijaju glutamatergičku i GABA--ergičku neurotransmisiju. Glutamatergičke sinapse su eksitacijske, a GABA-ergičke su u prvoj fazi ekscitacijske, a poslije inhibicijske. Upravo je rana ekscitacijska funkcija GABA neurotransmisije jedan od bitnih obilježja prvih nezrelih neuronskih krugova.[33] Neuroni "subplate" zone među prvima imaju sinaptičke veze i diferenciraju se vrlo rano u razvitku.[31,32,34] Prema McQuillen i Ferriero,[35] neuroni "subplate" zone selektivno su vulnerabilni na hipoksično-ishemičke epizode.[6] Ta selektivna vulnerabilnost povezuje se s ranom ekspresijom različitih molekularnih biljega, uključujući razvojni porast NMDA-R1 glutaminskih receptora te AMPA i kainatnih receptora.[35]

2. VULNERABILNOST NEURONSKIH MREŽA U RAZVOJU

Pojmovi neuronski krugovi (engl. *circuitry*) i neuronske mreže (engl. *networks*) odnose se na višestruko sunaptički povezane neurone koji su razmješteni u topografski udaljenim područjima ili u lokalnom području (engl. *local circuitry*). Obično se ti pojmovi upotrebljavaju za kortikalne mreže kada se sinaptički povezuje jedva mjerljiv broj intrakortikalnih asocijativnih, komisuralnih i projekcijskih putova. Budući da su oštećenja putova u "bijeloj" tvari, a vjerojatno i sinapsa, češća u prematurusa, smatra se da su neuronski kortikalni krugovi u razvitku vulnerabilniji od zrelih veza. Postoji hipoteza da su obilježja vaskularne mreže u prematurusa odgovorna za veću vulnerabilnost "bijele" tvari u prematurusa.[36] To se odnosi na slabiju vaskularnu irigaciju granične zone, između kortikalne i duboke vaskularne mreže. Međutim, već smo istaknuli da sve više eksperimentalnih dokaza upućuje na to da je glavni čimbenik vulnerabilnosti "bijele" tvari metabolička i ekscitotoksična "ranjivost" progenitora oligodendrocita.[5,37] Oštećenje progenitora oligodendrocita nakon ishemije uzrokuje poremećaje mijelinizacije, čime se objašnjavaju velike strukturne promjene "bijele" tvari. Naša istraživačka skupina uočila je dodatni čimbenik vulnerabilnosti. To se odnosi na periventrikularna križanja glavnih projekcijskih, asocijativnih i komisuralnih putova.[19] Ta mjesta smo na početku ovog članka opisali kao periventrikularna križanja putova (engl. *crossroads*). Periventrikularna križanja imaju neke specifične kemijske i molekularne biljege, ali je najvažnije da sadrže isprepletenu mrežu projekcijskih, komisuralnih i asocijativnih putova (slika 2.). Periventrikularna područja križanja putova prolazno su bogata molekulama važnim za usmjeravanje rasta aksona,[38,39] a najčešće su zahvaćena fokalnom periventrikularnom leukomalacijom od svih lokacija. To se osobito odnosi na križanja na izlazu prednjeg kraka kapsule interne na razini interventrikularnog otvora (glavno križanje, prema von Monakowu – segment II)[18] te na mjesto u razini trigonuma ventrikularnih komora (slika 1., označeno strelicom). Vulnerabilnost periventrikularne zone križanja putova proizlazi iz pretpostavke da na uskom prostoru prolaze različiti putovi koji koriste faktore rasta, molekule navođenja aksona te ekstracelularni matriks kao supstrat rasta. Hipoksično-ishemične ili hemoragične lezije mogu poremetiti koncentracije i razmještaj molekula rasta i sastav ekstracelularnog matriksa, posebno njegove važne komponente hondroitin sulfata. Kada hipoksično-ishemične lezije oštete posebno jednu vrstu neurona, kao što su "subplate" neuroni, govorimo o selektivnoj vulnerabilnosti.

S obzirom na vulnerabilnost "subplate" neurona, može se očekivati njihova česta smrt. Za razliku od toga, aksoni koji čekaju u "subplate" zoni, manje su vulnerabilni.[40] Prema radnoj hipotezi,[41] hipoksična oštećenja "subplate" neurona mogu uzrokovati kognitivne deficite. Za razliku od toga, lezija "bijele" tvari rezultira pretežno razvojem motoričkih ispada.

Selektivna vulnerabilnost mijenja se tijekom razvitka budući da neke neurogenetske zone iščezavaju i da se mijenja intenzitet neurogenetskih zbivanja, a značajno

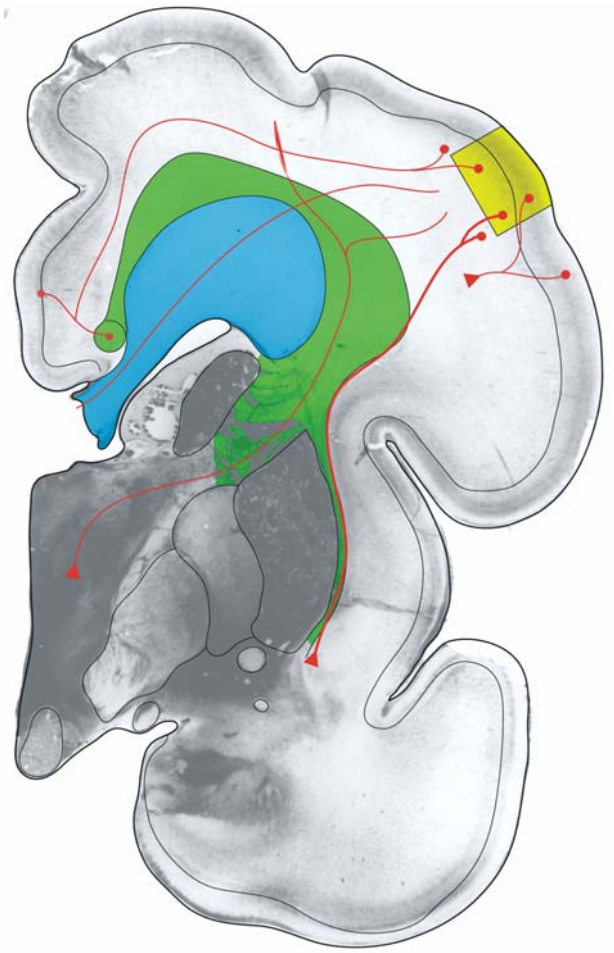

Slika 2. Prikaz projekcijskih, komisuralnih i asocijativnih putova koji prolaze kroz periventrikularnu "bijelu tvar". Vidljivo je da Segment II, prema von Monakowu, sadrži osim projekcijskih putova (zeleno) i dio kalozalne fronte (plavo). Žutom bojom označen je dio moždane kore koji u slučaju plastične reaktivnosti može primiti preusmjerena vlakna iz svih navedenih putova, a posebno onih iz "subplate" zone (neobojena zona između zelene i žute).
Figure 2 *The schematic presentation of projectional, commissural and associative pathways passing through periventricular "white matter". Von Monakow Segment II contains projectional pathways (green) and one part of the callosal front (blue). Yellow color indicates the part of the cerebral cortex that can accept newly arrived fibers as a result of plastic reactivity, especially those from the «subplate» zone (the zone between the green and the yellow).*

sazrijeva metabolički sinaptički ustroj neurona. Razdoblje u kojem neki neuroni pokazuju selektivnu vulnerabilnost, naziva se "razvojni prozor" (engl. *developmental window*). Danas se sve manje rabe termini "kritično razdoblje" (engl. *critical period*) i "razdoblja intenzivnog rasta" (engl. *growth spurt*). Umjesto toga, analizira se svaki neurogenetski događaj posebno (proliferacija, migracija, diferencijacija dendrita, rast aksona, maturacija neurotransmitora, sinaptogeneza i apoptotička smrt neurona) s obzirom na specifičnu selektivnu vulnerabilnost u određenom razvojnom razdoblju. Tako imamo preciznije parametre koji mogu poslužiti u ranoj dijagnostici i praćenju ishoda cerebralnog oštećenja. Razvojno razdoblje pojačane vulnerabilnosti nakon hipoksično-ishemičkog periventrikularnog oštećenja "bijele" tvari (PVL), odnosi se na razdoblje pojačanog rasta aksona u vremenu od 22. do 34. tjedna trudnoće. Prema našim rezultaima,[23] razdoblje vulnerabilnosti aksona korpusa kalozuma počinje oko 6 tjedana kasnije nego razdoblje vulnerabilnosti talamokortikalnih aksona. Posebnu vulnerabilnost korpusa kalozuma nalazimo u prematurusa i u brojnim genetskim anomalijama.

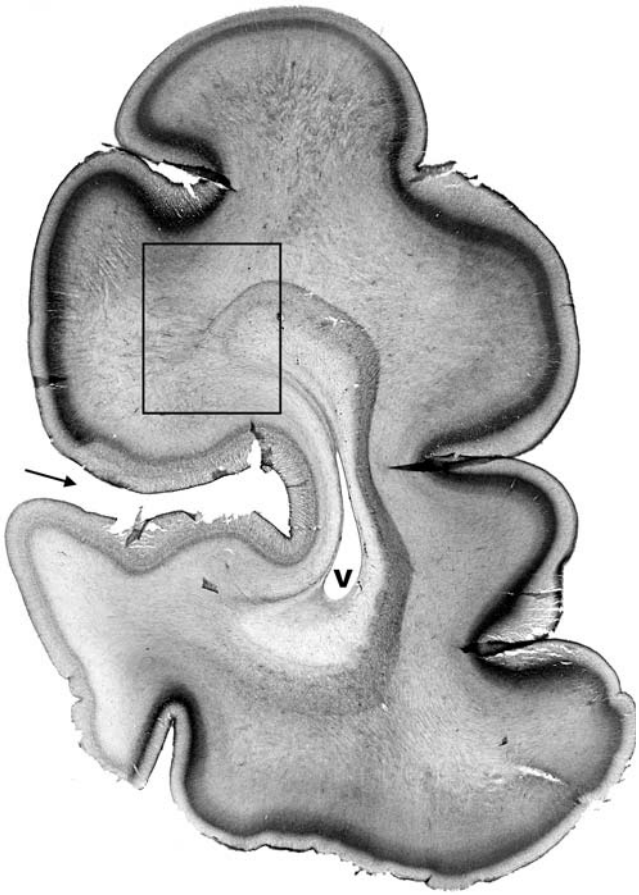

Slika 3. Koronalni (frontalni) histološki presjek kroz zatiljni (okcipitalni) rog lateralnih komora (V) prikazan histokemijskom reakcijom na acetilkolin-esterazu (AChE). Kvadratom je obuhvaćeno stražnje periventrikularno križanje komisuralnih i projekcijskih vlakana koje ubrajamo u zatiljnu (okcipitalnu) vulnerabilnu zonu.
U periventrikularnom križanju sudjeluju i vlakna vidne radijacije na putu do primarne vidne kore, koja se nalazi na dnu fisure kalkarine (strelica). Granica između asocijativne (AChE pozitivne) i primarne (AChE negativne) vidne kore jasno je vidljiva na gornjoj usni fisure kalkarine.
Figure 3 *The frontal histological section through the occipital horn of lateral ventricle (V) stained with AChE. The square includes the posterior periventricular crossroad of commissural and projectional fibers that is also one of the occipital vulnerable zones.*
On their way to primary visual cortex (fissure calcarina indicated with arrow) fibers of the optical radiation are also involved in this periventricular crossroad. The border between associative and primary visual cortex is clearly visible on the dorsal lip of the fissure calcarina.

Korpus kalozum također raste kroz periventrikularnu zonu križanja, što potvrđuje našu hipotezu da su periventrikularne zone križanja putova bogate molekulama vodičima aksona i da su važni u patogenezi perinatalnih hipoksično-ishemičkih oštećenja. Već i to što aksoni korpusa kalozuma na svom putu iz jedne hemisfere moraju dva puta zaobići periventrikularni prostor (mjesta najčešćih periventrikularnih oštećenja), dvostruko više nego u ijednom drugom sustavu, i probiti se kroz medijalnu liniju, upućuje na posebne vremenske i prostorne uvjete za nastanak kalozalnih oštećenja.

3. STRUKTURNA PLASTIČNOST I ABNORMALNOSTI "BIJELE" TVARI NAKON PERINATALNIH LEZIJA

Jedno od najvažnijih pitanja u pedijatrijskoj neurologiji i neonatologiji jest pitanje oporavka mozga nakon hipoksično-ishemične lezije. Najnovija istraživanja[1,42-47] potvrdila su prijašnja klinička opažanja da je nakon perinatalne lezije mozga neurološki i kognitivni ishod jako varijabilan, a značajan oporavak u nekim slučajevima upućuje na postojanje funkcionalne plastičnosti. Pojam neuralna plastičnost u neurobiologiji se tumači jako općenito, a označava promjene u strukturi i funkciji posljedično djelovanju različitih epigenetskih čimbenika.[48] Važno je istaknuti da oporavak i funkcionalna plastičnost mozga postoje i na razini najviših kognitivnih funkcija.[44] Logično je pretpostaviti da osnovu funkcionalne plastičnosti moždane kore čine promjene u strukturi kortikalnih neuronskih krugova, uključujući reorganizaciju dugih projekcijskih putova moždane kore, prikazanih na slici 2.[40,49,50] Eksperimentalna istraživanja na primatima pokazala su da moždana kora ima visok stupanj plastičnosti te nakon oštećenja dolazi do strukturnih promjena u arealnoj, laminarnoj, modularnoj, dendritičkoj i sinaptičkoj organizaciji.[51-53] Neurobio-

loška istraživanja razvojne strukturne plastičnosti moždane kore čovjeka nakon perinatalne lezije, jedan su od najvećih znanstvenih izazova. S obzirom na brojne poteškoće u interpretaciji, istraživanja plastičnosti moždane kore čovjeka moraju se osloniti na dokazane vremenske i prostorne parametre neurogenetskih procesa i na poznavanje prije opisanih prolaznih fetalnih struktura i stanica te privremeno eksprimiranih faktora rasta i takozvanih molekula "vodiča" (engl. *guidance molecules*) aksona.[38,39] Postoji opći konsenzus među istraživačima da osnovu veće plastičnosti fetalnog mozga, u usporedbi s mozgom odrasla čovjeka, čini razvojni potencijal fetalnih struktura i neuroepitelijalnih matičnih stanica (engl. *steam cells*), migrirajućih stanica zajedno s ekspresijom faktora rasta i molekula "vodiča" aksona. Svi ti čimbenici, zajedno s pojačanom vulnerabilnosti, određuju razvitak abnormalnosti "bijele" tvari, posebice nakon oštećenja mjesta periventrikularnih križanja putova.

Već se dugo zna[54] da hipoksično-ishemičke lezije periventrikularne "bijele" tvari u prematurusa dovode do neuropatoloških promjena opisanih kao periventrikularna leukomalacija.[55] Međutim, prije razdoblja MRI-ja nije bilo moguće tijekom razvoja *in vivo* proučavati strukturne "plastične" promjene snopova "bijele" tvari. Istraživanja MRI-jom[46,56-63] opisala su sljedeće strukturne promjene "bijele" tvari nakon periventrikularne leukomalacije: a) ventrikulomegalija; b) redukcija "bijele" tvari i c) povećanje u gustoći MR-signala različitih komponenata "bijele" tvari te kapsule interne i centruma semiovale.

Trenutačna istraživanja[64] usmjerena su prema staničnoj osnovi ishemije i infekcije, koja dovodi do aktivacije mikroglije i stvaranja slobodnih reaktivnih spojeva kisika te reaktivnih spojeva dušika na koja su posebno osjetljivi, u ovom radu više puta spominjani, preoligodendrociti.[5,64] Naše je mišljenje da je identifikacija budućih staničnih ciljeva hipoksično-ishemičke lezije potreban, ali ne i dovoljna korak za pravilnu interpretaciju strukturne plastičnosti i patogeneze neurorazvojnog ishoda kod fokalnog i dufuznog oštećenja "bijele" tvari u prematurusa. Zbog toga smo predložili novo objašnjenje patogeneze strukturnih promjena pojedinih segmenata i snopova aksona "bijele" tvari.[19,20] Pokazali smo da lezija periventrikularnog križanja projekcijskih i asocijativno-komisuralnih putova u segmentima I. i II., prema von Monakowu, dovodi do najtežih i složenih strukturnih promjena "bijele" tvari te lošega kognitivnog ishoda.[23] Budući da područja križanja zahvaćaju i rastuća kalozalna vlakna, vjerujemo da smo pronašli objašnjenje za trajnu redukciju korpus kalozuma koja prati periventrikularne lezije.[21-23,59] Štoviše, redukcija korpus kalozuma parametar je koji pokazuje pozitivnu statističku korelaciju sa slabim kognitivnim ishodom.[65] Razvili smo i hipotezu da ključnu ulogu u patologiji područja križanja putova ima hipoksično-ishemička lezija ekstracelularnog matriksa.[19,20] Zapravo, područja križanja putova i "subplate" zona bogata su molekulama važnim za usmjeravanje rasta aksona i molekulama ekstracelularnog matriksa[25] i prijeko su potrebna za uspostavljanje normalnih kortikalnih veza.

LITERATURA

1. Volpe JJ. Neurology of the Newborn, 4th ed. Philadelphia: W.B. Saunders Co.; 2001.
2. Mejaški-Bošnjak V, Gojmerac T, Đuranović V, Krakar G. Hipoksično-ishemijsko oštećenje mozga u nedonoščadi. Gynaecol Perinatol 2004; 13(suppl. 2): 41-45.
3. Modrušan-Mozetić Z. Sustav kontinuiranog zbrinjavanja neurorizične djece. Gynaecol Perinatol 2004; 13(suppl. 2):52-54.
4. Volpe JJ. Cerebral white matter injury of the premature infant – more common than you think. Pediatrics 2003;112:176-180.
5. Back SA, Luo NL, Borenstein NS, Levine JM, Volpe JJ, Kinney HC. Late oligodendrocyte progenitors coincide with the developmental window of vulnerability for human perinatal white matter injury. J Neurosci 2001;21:1302-1312.
6. McQuillen PS, Sheldon RA, Shatz CJ, Ferriero DM. Selective vulnerability of subplate neurons after early neonatal hypoxia-ischemia. J Neurosci 2003;23:3308-3315.
7. Kostović I, Judaš M, Radoš M, Hrabač P. Laminar organization of the human fetal cerebrum revealed by histochemical markers and magnetic resonance imaging. Cereb Cortex 2002;12:536-544.
8. Maas LC, Mukherjee P, Carballido-Gamio J, et al. Early laminar organization of the human cerebrum demonstrated with diffusion tensor imaging in extremely premature infants. Neuroimage 2004; 22(3):1134-40.
9. Hüppi PS, Murphy B, Maier SE, et al. Microstructural brain development after perinatal cerebral white matter injury assessed by diffusion tensor magnetic resonance imaging. Pediatrics 2001;107:455-460.
10. Hüppi PS, Maier SE, Peled S, et al. Microstructural development of human newborn cerebral white matter assessed in vivo by diffusion tensor magnetic resonance imaging. Pediatr Res 1998;44:584-590.
11. Brisse H, Fallet C, Sebag G, Nessmann C, Blot P, Hassan M. Supratentorial parenchyma in the developing fetal brain: in vitro MR study with histologic comparison. Am J Neuroradiol 1997;18:1491-1497.
12. Childs AM, Ramenghi LA, Evans DJ, et al. MR features of developing periventricular white matter in preterm infants: evidence of glial cell migration. Am J Neuroradiol 1998;19:971-976.
13. Sbarbati A, Marzola P, Simonati A, Nicolato E, Osculati F. High-field magnetic resonance imaging of the develop-

ing human brain from the 10th to the 16th week of gestational age. Acta Anat 1998;163:39-46.
14. Lan LM, Yamashita Y, Tang Y, et al. Normal fetal brain development: MR imaging with a half-Fourier rapid acquisition with relaxation enhancement sequence. Radiology 2000;215:205-210.
15. Girard NJ, Raybaud CA. In vivo MRI of fetal brain cellular migration. J Comput Assist Tomogr 1992;16:265-267.
16. Girard NJ, Raybaud CA, Poncet M. In vivo MR study of brain maturation in normal fetuses. Am J Neuroradiol 1995;16:407-413.
17. Chong BW, Babcook CJ, Salamat MS, Nemzek W, Kroeker D, Elis WG. A magnetic resonance template for normal neuronal migration in the fetus. Neurosurgery 1996;39:110-116.
18. von Monakow C. Gehirnpathologie. Wien: Alfred Hölder; 1905.
19. Kostović I, Judaš M, Rašin MR, Jovanov-Milošević N, Hrabač P. Periventricular predilection sites of hypoxic-ischaemic injury in preterm infants contain crossroads of growing pathways embedded in extracellular matrix rich in molecular guidance cues. Abstracts of the Sixth IBRO World Congress of Neuroscience, held in Prague, Czech Republic, July 10-15, 2003; 2003:1009.
20. Judaš M, Radoš M, Jovanov-Milošević N, Hrabač P, Kostović I. Structural, immunocytochemical and MRI properties of the periventricular crossroads of cortical pathways in preterm infants. Am J Neuroradiol 2004 (submitted).
21. Kostović M, Mejaški-Bošnjak V, Radoš M. Cognitive outcome and MRI findings in cerebral palsy children in adolescence. (Abstract) Brain & Development 2001;23:186.
22. Kostović M, Radoš M, Mejaški-Bošnjak V. Cognitive profiles and structural changes of corpus callosum after perinatal brain lesions. Abstracts of the Sixth IBRO World Congress of Neuroscience, held in Prague, Czech Republic, July 10-15, 2003; 2003:4259.
23. Kostović M, Gojmerac T, Radoš M, Brozović B, Judaš M, Mejaški-Bošnjak V, Kostović I. Cognitive impairment and structural brain abnormalities in adolescents with cerebral palsy are caused by perinatal damage of the central conduction pathways. Dev Med Child Neuro 2004 (submitted).
24. Molliver ME, Kostovic I, van der Loos H. The development of synapses in cerebral cortex of the human fetus. Brain Res. 1973; 50:403-407.
25. Kostović I, Judaš M. Correlation between the sequential ingrowth of afferents and transient patterns of cortical lamination in preterm infants. Anat Rec 2002;267:1-6.
26. Black LS, deRegnier RA, Long J, Georgieff MK, Nelson CA. Electrographic imaging of recognition memory in 34-38 week gestation intrauterine growth restricted newborns. Exp Neurol. 2004;190 Suppl 1:S72-83.
27. Leppanen PH, Guttorm TK, Pihko E, Takkinen S, Eklund KM, Lyytinen H. Maturational effects on newborn ERPs measured in the mismatch negativity paradigm. Exp Neurol 2004;190 Suppl 1:S91-101.
28. Payne JA, Rivera C, Voipio J, Kaila K. 2003 Cation-chloride co-transporters in neuronal communication, development and trauma. Trends Neurosci. Apr;26:199-206
29. Bourgeois JP Synaptogenesis in the neocortexof the newborn: the ultimate frontier for individuation? U: Lagercrantz H, Hanson M, Evrard P, Rodeck C, ur. The newborn brain: neuroscience and clinical applications. Cambridge: University Press, 2002:91-113.
30. Huttenlocher RP, Dabholkar AS. Regional differences in synaptogenesis in the human cerebral cortex. J Comp Neurol 1997; 387: 167-178.
31. Allendoerfer KL, Shatz CJ. The subplate, a transient neocortical structure: its role in the development of connections between thalamus and cortex. Annu Rev Neurosci 1994;17:185-218.
32. Hanganu IL, Luhmann HJ. Functional characterization of nicotinic acetylcholine receptors mediating excitation of subplate neurons in developing rat neocortex. Abstracts of the Sixth IBRO World Congress of Neuroscience, held in Prague, Czech Republic, July 10-15, 2003; 2003:1036.
33. Ben-Ari Y, Khalilov I, Represa A, Gozlan H. Interneurons set the tune of developing networks. Trends Neurosci 2004; 27:422-427.
34. Kostovic I, Rakic P. Developmental history of the transient subplate zone in the visual and somatosensory cortex of the macaque monkey and human brain. J Comp Neurol 1990;15:297:441-70.
35. McQuillen PS, Ferriero DM. Selective vulnerability in the developing central nervous system. Pediatr Neurol. 2004; 30:227-235.
36. Takashima S, Tanaka K. Development of cerebrovascular architecture and its relationship to periventricular leukomalacia. Arch Neurol 1978;35:11-16.
37. Back SA. Recent advances in human perinatal white matter injury. Progr Brain Res 2001;132:131-147.
38. Judaš M, Jovanov-Milošević N, Rašin MR, Heffer-Lauc M, Kostović I. Complex patterns and simple architects: Molecular guidance cues for developing axonal pathways in the telencephalon. U: Kostović I, ed. Guidance Cues in the Developing Brain (Progress in Molecular and Subcellular Biology, Vol. 32). Berlin-Heidelberg: Springer-Verlag; 2003:1-32.
39. Tessier-Lavigne M, Goodman CS. The molecular biology of axon guidance. Science 1996;274:1123-1133.
40. Kostović I, Lukinović N, Judaš M, et al. Structural basis of the developmental plasticity in the human cerebral cortex: the role of the transient subplate zone. Metab Brain Dis 1989;4:17-24.
41. Volpe JJ. Subplate neurons--missing link in brain injury of the premature infant? Pediatrics 1996; 97:112-113.
42. Volpe JJ. Neurobiology of periventricular leukomalacia in the premature infant. Pediatr Res 2001;50:553-562.
43. De Vries LS, Rademaker KJ, Groenendaal F, et al. Coorrelation between neonathal cranial ultrasound, MRI in infancy and neurodevelopmental outcome in infants with large intraventricular haemorrhage with or without unilateral parenchymal involvment. Neuropediatrics 1998;29:180-188.

44. Stiles J. Neural plasticity and cognitive development. Dev Neuropsychol 2000; 18:237-272.
45. Mercuri E, Guzzetta A, Haataja L, et al. Neonatal neurological examination in infants with hypoxic-ischaemic encephalopathy: correlation of MRI findings. Neuropediatrics 1999; 30:83-89.
46. Rutherford MA, Pennock JM, Counsell SJ, et al. Abnormal magnetic resonance signal in the internal capsule predicts poor neurodevelopmental outcome in infants with hypoxic-ischemic encephalopathy. Pediatrics 1998;102: 323-328.
47. Krägeloh-Mann I, Toft P, Lunding J, Andresen J, Pryds O, Lou HC. Brain lesions in preterms: origin, consequences and compensation. Acta Paediatr 1999; 88:897-908.
48. Schwartz ML, Goldman-Rakic PS. Development and plasticity of the primate cerebral cortex. Clin Perinatol 1990; 17: 83-101.
49. Goldman-Rakic PS. Neuronal plasticity in primate telencephalon: anomalous projections induced by prenatal removal of frontal cortex. Science. 1978; 202:768-770.
50. Kostović I. Structural and histochemical reorganization of the human prefrontal cortex during perinatal and postnatal life. Progr Brain Res 1990;85:131-147.
51. Rakic P. Specification of cortical cerebral areas. Science 1988; 241:170-176.
52. O'Leary DDM, Nakagawa Y. Pathering centers, regulatory genes and extrinsic mechanisms controlling arealization of the neocortex. Curr Opin Neurobiol 2002; 12:14-25.
53. Marrone DF, Petit TL. The role of synaptic morphology in neural plasticity: structural interaction underlying synaptic power. Brain Res Rev 2002; 38: 291-308.
54. Banker BQ, Larroche JC. Periventricular leukomalacia of infancy. A form of neonatal anoxic encephalopathy. Arch Neurol 1962;7:386-410.
55. Leviton A, Gilles F. Ventriculomegaly, delayed myelination, white matter hypoplasia, and «periventricular» leukomalacia: how are they related? Pediatr Neurol 1996; 15:127-136.
56. Hoon AH Jr, Lawrie WT Jr, Melhem ER, et al. Diffusion tensor imaging of periventricular leukomalacia shows affected sensory cortex white matter pathways. Neurology 2002; 59:752-756.
57. Coskun A, Lequin M, Segal M, Vigneron DB, Ferriero DM, Barkovich AJ. Quantitative analysis of MR images in asphyxiated neonates: correlation with neurodevelopmental outcome. Am J Neuroradiol 2001; 22:400-405.
58. Melhem ER, Hoon AH Jr, Ferrucci JT Jr, et al. Periventricular leukomalacia: relationship between lateral ventricular volume on brain MR images and severity of cognitive and motor impairment. Radiology 2000; 214:199-204.
59. Moses P, Courchesne E, Stiles J, Trauner D, Egaas B, Edwards E. Regional size reduction in the human corpus callosum following pre- and perinatal brain injury. Cereb Cortex 2000; 10:1200-1210.
60. Miller SP, Vigneron DB, Henry RG, et al. Serial quantitative diffusion tensor MRI of the premature brain: development in newborns with and without injury. J Magn Reson Imaging 2002; 16:621-632.
61. Felderhoff-Mueser U, Rutherford MA, Squier WV, et al. Relationship between MR imaging and histopathologic findings of the brain in extremely sick preterm infants. Am J Neuroradiol 1999; 20:1349-1357.
62. Childs AM, Cornette L, Ramenghi LA, et al. Magnetic resonance and cranial ultrasound characteristics of periventricular white matter abnormalities in newborn infants. Clin Radiol 2001; 56:647-655.
63. Inder TE, Wells SJ, Mogridge NB, Spencer C, Volpe JJ. Defining the nature of the cerebral abnormalities in the premature infant: a qualitative magnetic resonance imaging study. J Pediatr 2003; 143:171-179.
64. Haynes RL, Folkerth RD, Keefe RJ, et al. Nitrosative and oxidative injury to premyelinating oligodendrocytes in periventricular leukomalacia. J Neuropathol Exp Neurol 2003;62:441-450.
65. Kostović M. Kognitivni ishod i strukturna obilježja mozga djece adolescentske dobi s perinatalnim oštećenjem mozga. Magistarski rad. Filozofski fakultet, Sveučilište u Zagrebu. (Cognitive outcome and structural brain changes in adolescents with perinatal brain lesions). Master thesis. Faculty of Philosophy, University of Zagreb, Croatia; 2003.

Na Klinici za pedijatriju Kliničkoga bolničkog centra u Rijeci odlučili smo se za Registar neurorizične djece po uzoru na Registar u Republici Sloveniji.

Započeli smo radom 1. listopada 1981. godine. Registriramo i sustavno pratimo neurorizičnu djecu na prostoru današnje tri županije (Primorsko-goranska, Istarska i Ličko-senjska). Osnovni ciljevi Registra dani su u tablici 1.

U navedenim županijama, 98% djece rađa se u rodilištima (Rijeka, Pula, Gospić, Mali Lošinj). U Rijeci i Puli neonatolozi prisustvuju svakom porođaju tijekom 24 sata i zajedno s opstetričarima procjenjuju vitalnost djeteta nakon rođenja. U manjim rodilištima procjenu obavljaju opstetričar i medicinska sestra, a na poziv i pedijatar. Običaj je da se svaka rizična trudnoća prati u rodilištima u Rijeci i Puli kao i transport *in utero*, čime je broj rizičnih porođaja u manjim rodilištima smanjen na minimum. U većim rodilištima organiziran je prihvat ugroženog novorođenčeta kako bi mu potrebna medicinska pomoć (medikamentozna i instrumentalna) bila pružena na mjestu rođenja.

METODE RADA

Trudnoća, porođaj i rana novorođenačka dob tri su osnovna razdoblja unutar kojih se profilira pojam neurorizičnosti (tablica 2.).

Prijava neurorizične djece (obrazac 1) temelji se na podacima o majci i djetetu, tijeku trudnoće, porođaja i novorođenačke dobi te na prisutnosti jednog ili više čimbenika rizika označenih na obrascu. Ispunjene obrasce neonatolozi šalju u Regionalni registar gdje se neurorizična djeca evidentiraju, a preslika obrasca šalje se liječniku u primarnoj zdravstvenoj zaštiti prema naznačenoj adresi stalnog boravka majke. Tako odabrani liječnik dobiva informaciju da na svom terenu ima neurorizično dijete koje će, osobito tijekom prve godine života, morati intenzivno pratiti kako bi pravodobno uočio eventualno odstupanje u razvoju (motorika, senzorika, umni razvoj). Kada neurorizično dijete napuni godinu dana, iz Registra se nadležnom liječniku šalje upitnik kako bi se dobio odgovor o zdravstvenom stanju djeteta (obrazac 2.). Na taj način u Registru postoje podaci za cijelu regiju (tablica 3.).

Rizična djeca nisu *a priori* oštećena djeca; samo manji postotak ima manje ili veće razvojne smetnje.

Istodobno sa stvaranjem Registra na Klinici za pedijatriju Kliničkoga bolničkog centra Rijeka, započela je s radom i Ambulanta za djecu s neurorazvojnim smetnjama, koju vodi neuropedijatar s posebnom edukacijom s područja razvojne neurologije. Ponavljanim pregledima u prve godine života djeteta, svakih 1–2 mjeseca, poslije 3–4 mjeseca, procjenjuje se motorički, senzorički i men-

Tablica 1. Osnovni ciljevi Registra
Table 1 *Primary objectives of the Registry of Babies at Risk*

- rana detekcija i rani tretman djece sa smetnjama u razvoju
- unapređenje preventivnih mjera s ciljem sprječavanja hendikepa
- pomoć djeci s invaliditetom i njihovim obiteljima
- evaluacija rada Registra

Tablica 2. Osnovna razdoblja unutar kojih se profilira pojam neurorizičnosti
Table 2 *Basic periods in which the concept of neurorisk is determined*

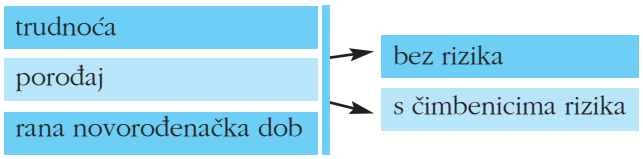

Tablica 3. Sustav prikupljanja podataka
Table 3 *Data collecting system*

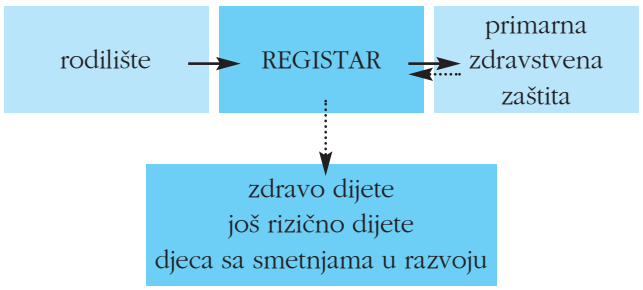

Tablica 4. Smetnje u razvoju
Table 4 *Developmental disorders*

- cerebralna paraliza
- umna zaostalost
- smetnje sluha
- smetnje govora
- smetnje vida
- smetnje u ponašanju, socijalizaciji, edukaciji

Tablica 5. Sustav zbrinjavanja djece sa smetnjama u razvoju
Table 5 *Care system for children with developmental disturbances*

– zdravstvena skrb
– odgoj i obrazovanje
– socijalna skrb
– udruge roditelja

Tablica 6. Zdravstvena skrb o djeci sa smetnjama u razvoju
Table 6 *Medical care for children with developmental disturbances*

a) Rano otkrivanje
• Regionalni registar rizične i oštećene djece
• Ambulanta za djecu s neurorazvojnim smetnjama
• Odjel za neurologiju, Odsjek za djecu s neurorazvojnim smetnjama (kompletiranje obrade)
– laboratorijske pretrage krvi i mokraće
– neurofiziološka obrada (EEG, VEP, BEAR, SsEP, EMG)
– sonografski pregled
– kompjutorizirana tomografija mozga / magnetska rezonancija mozga
– psihologijska obrada
– okulistički pregled
– audiološko i logopedsko ispitivanje
– fizijatrijski pregled
– defektološka obrada
– psihijatrijski pregled
b) Rani terapijski postupak
• fizioterapeutski
• okulistički
• logopedski
• psihološko-defektološki
• medikamentozni

talni razvoj neurorizične djece. "Smetnji u razvoju" navedene su u tablici 4.

Te se smetnje rijetko javljaju pojedinačno, češće udruženo, a povremeno s pridruženom padavicom. Uzroci su razvojnih smetnji posljedica genetskih, prenatalnih i perinatalnih poremećaja, rjeđe posljedica infekcije, traume ili cerebrovaskularnog inzulta u kasnijoj životnoj dobi. Katkad etiologiju nije moguće dokazati. Umna zaostalost je najčešća, slijedi cerebralna paraliza, a potom ostale razvojne smetnje. Svako dijete s poteškoćama u razvoju zdravstveni je i socijalni problem. U svih je nuždan multidisciplinarni pristup u dijagnostici, terapijskom pristupu, preko procesa odgoja i obrazovanja te pomaganjem djetetu i njegovoj obitelji (tablica 5.).

Liječnik primarne zdravstvene zaštite šalje na superviziju neurorizično dijete u Ambulantu za djecu s neurorazvojnim smetnjama Klinike za pedijatriju KBC-a Rijeka. Kada stanje djeteta zahtijeva širu obradu, dijete je hospitalizirano na Odjelu za neurologiju, Odsjek za djecu s neurorazvojnim smetnjama. Dijagnostika se proširuje na laboratorijske pretrage krvi i mokraće, neurofiziološke pretrage, neurosonografiju, neuroradiologiju, psihologijsko ispitivanje, okulistički pregled, pregled audiologa, ispitivanje logopeda, defektologa i psihijatra prema potrebi.

Na temelju anamnestičkih podataka, rezultata dijagnostičkih pretraga i opservacije, timski se donosi odluka o obliku terapijskog pristupa (fizioterapijski, okulistički, logopedski, psihološko-defektološki i medikamentozni) koji se provodi hospitalno i kod kuće (tablica 6.).

Osnovni su ciljevi zdravstvene skrbi rano otkrivanje i rani terapijski postupak. Cerebralnu paralizu, smetnje vida i sluha potrebno je dijagnosticirati u prvih šest mjeseci života djeteta ili najkasnije do kraja prve godine života. Umnu zaostalost, smetnje u ponašanju, socijalizaciji, edukaciji, smetnje u razvoju govora, otkrivaju se u drugoj ili trećoj godini života, a smetnje blažeg stupnja polaskom u školu.

Smetnje u razvoju mogu imati, iako znatno rjeđe, i djeca koja nisu neurorizična. Dijagnostičko-terapijski postupci su identični (tablica 7.).

Odgoj i obrazovanje djece sa smetnjama u razvoju specifični su pa smatramo da moraju zadovoljiti neke posebne principe:

– integracija sa *zdravom populacijom* vršnjaka
– odgoj i obrazovanje prema *mogućnostima* djeteta
– medicinski postupak prema *potrebama* djeteta.

Djeci predškolske dobi potrebno je osigurati medicinski postupak u ustanovi koju pohađaju (fizikalna terapija, logopetski postupak, radna terapija, rad s tiflopedagogom), a školskim obveznicima u ustanovi koju

pohađaju ili u specijaliziranoj ustanovi ("boravak") nakon završene nastave.

Rad Centra za socijalnu skrb, udruga roditelja te ustanova za trajni smještaj djece s razvojnim smetnjama podliježe zakonskoj regulativi.

Smatramo da smo ovakvim pristupom neurorizičnoj djeci (10% ukupnog broja živorođenih) uspjeli ostvariti osnovne ciljeve: rana detekcija i rani tretman i time hendikep djece sa smetnjama u razvoju svesti na najmanju moguću mjeru.

UZORAK I REZULTATI

U gradu Rijeci s prigradom od 1. siječnja 1982. do 31. prosinca 2001. godine rođeno je 40.023 djece, a u Registar je prijavljeno 3405 (8,5%) neurorizične djece. Cerebralnu paralizu (CP) razvilo je 138 djece. Iz ispitivanja su isključena djeca s kongenitalnim anomalijama središnjega živčanog sustava i djeca koja su CP razvila nakon traume, infekcije ili cerebrovaskularnog inzulta u kasnijoj životnoj dobi. U općoj populaciji prevalencija CP iznosi 0,34%, a među neurorizičnom djecom 4,05%, što evidentno upućuje na to da su neurološke sekvele u neurorizične djece znatno češće (tablica 8.).

Od ukupno 138 djece s cerebralnom paralizom, 117 (84,6%) bilo je rođeno od 26. do 36. tjedna gestacije, a 21 (15,2%) od 37. do 41. tjedna gestacije (slika 1.).

Ispitivanjem uzročne povezanosti gestacijske dobi djeteta i cerebralne paralize dobili smo sljedeće podatke (tablica 9.).

Od ukupno 9757 živorođene djece (1992.–1997.), cerebralnu paralizu razvilo je 39 (0,39%) djece. Cerebralna paraliza to je češća što je gestacijska dob djeteta kraća.

Analizirajući čimbenike rizika (tablica 10.) u neurorizične djece s urednim motoričkim razvojem i u djece koja su razvila CP, uočavamo da su prematuritet, asfiksija, neurološka simptomatologija i teška bolest u novorođenačkoj dobi riziko-faktori s najnepovoljnijim ishodom (tablica 11.).

Rođenju neurorizičnog djeteta najčešće prethodi rizična trudnoća. Od 1. siječnja 1998. do 31. prosinca 2001. u rodilištu u Rijeci rođeno je 49 djece ekstremne ili vrlo niske porođajne težine (ELBW/VLBW) iz 47 trudnoća. Ispitivanje je pokazalo visok stupanj ugroženosti u trudnoći (tablica 12.).

Čak 15 (31,9%) trudnica je krvarilo u prvom ili drugom trimestru, isto toliko je imalo gestozu. Intrauterini zastoj u rastu (IUGR) dijagnosticiran je u 14 (29,8 %) trudnoća, a placenta previja i abrupcija placente u dvije trudnice.

Djeci iz tih trudnoća, osim što su rođena prije vremena s niskom porođajnom težinom, katkad i manjom

Tablica 7. Dijagnostičko-terapijski postupak u djece sa smetnjama u razvoju
Table 7 *Diagnostic-therapeutical process for children with developmental disturbances*

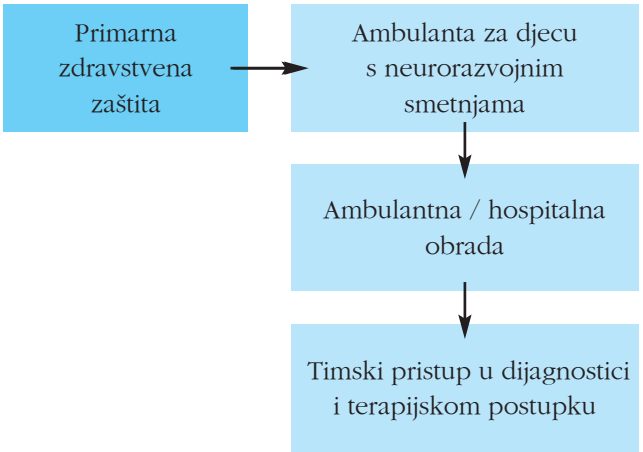

Tablica 8. Prevalencija cerebralne paralize (CP) u općoj populaciji živorođenih i u populaciji neurorizične djece rođene u Rijeci od 1. siječnja 1982. do 31. prosinca 2001.
Table 8 *Prevalence of cerebral palsy (CP) in the general population of livebirths and in population of "babies at risk" born in Rijeka between 1 January 1982 to 31 December 2001.*

	CP (N = 138)	
	N	%
živorođeni	40.023	0,34
prijavljeni neurorizični (8.5%)	3.405	4,05

Tablica 9. Učestalost cerebralne paralize (CP) u odnosu na gestacijsku dob živorođenih u Rijeci od 1. siječnja 1992. do 31. prosinca 1997.
Table 9 *Prevalence of cerebral palsy (CP) in relation to the gestation age of liveborns in Rijeka between 1 January 1992 and 31 December 1997.*

Gestacijska dob	Živorođeni	CP	%
25–27	8	4	50,0
28–30	32	12	37,50
31–33	80	12	15,00
34–37	295	5	1,69
≥ 37	9342	6	0,06
Ukupno	9757	39	0,39

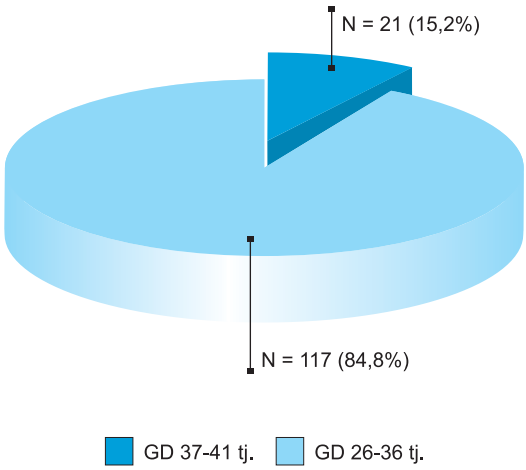

Slika 1. Gestacijska dob djece s cerebralnom paralizom rođene u Rijeci od 1. siječnja 1982. do 31. prosinca 2001. (N=138)
Figure *1 Gestation age of children with cerebral palsy born in Rijeka between 1 January 1982 and 31 December 2001*

Tablica 10. Čimbenici rizika u grupi neurorizične djece koja su u dobi od godinu dana bila zdrava i u grupi neurorizične djece koja su razvila cerebralnu paralizu (CP)
Table 10 *Risk factors in the cohort of "babies at risk" who were healthy in the first year of age and in the cohort of "babies at risk" which developed cerebral palsy*

Čimbenici rizika	Zdravi (N= 1557)		CP (N= 138)	
	N	%	N	%
porodična anamneza	0	0	0	0
ugroženost u trudnoći	0	0	12	8,69
prematuritet	575	36,92	117	**84,78**
usporen intrauterini rast	350	22,47	20	14, 49
asfiksija	501	32,17	87	**63,04**
hipoglikemija, acidoza, hipotermija	440	28,25	40	28, 98
smetnje pri gutanju, sisanju	80	5,13	11	7,97
konvulzije	42	2,60	15	**10,86**
cijanotične atake, apnoične atake	130	8,34	25	**18,11**
abnormalni neurološki znaci	425	29,03	47	**34,05**
hemolitička bolest / hiperbilirubinemija	306	19,65	38	27,53
teška bolest ili infekcija	116	7,45	27	**19,56**
višeplodna trudnoća	288	18,49	14	10, 14
drugi čimbenici rizika	39	2,50	37	26, 81

u odnosu prema trajanju trudnoće zbog intrauterinog zastoja u rastu (IUGR), bila je nužna pojačana skrb u novorođenačkoj dobi. U Jedinicu za intenzivno liječenje (JIL) Klinike za pedijatriju premješteno je 12 (24,5%) djece zbog potrebe za asistiranom ventilacijom i drugim terapijskim postupcima. Ultrazvuk mozga (UZ) učinjen je u 44 (89,8%) djece. Patološki nalaz imalo je 19 (38,7%) djece. U Ambulanti za djecu s neurorazvojnim smetnjama praćen je njihov razvoj najkraće tri godine s korekcijom za gestacijsku dob. Cerebralnu paralizu razvilo je 13 (26,5%) djece, smetnje vida 28 (57,2%), od kojih je 3 slijepo, jedno vidi samo na jedno oko, a jedno je visoko slabovidno. Ostala sa smetnjama vida imaju blagu slabovidnost ili strabizam. Epilepsiju ima 3 (6,1%) djece. Gluhoća nije evidentirana niti u jednog djeteta (tablica 13.).

Registriranje neurorizične djece i praćenje njihova razvoja preko Ambulante za djecu s neurorazvojnim smetnjama, smatramo jednim od načina kako rano otkriti i pomoći djeci s poteškoćama u razvoju. Uz postojeći Regionalni registar u Rijeci, trebalo bi osnovati regionalne registre u Zagrebu, Splitu i Osijeku te Centralni republički registar. Zadaća Republičkog registra bila bi objedinjavanje podataka i programiranje smjernica daljnjeg razvoja na nacionalnoj razini (tablica 14.).

RASPRAVA

Registrirati djecu s čimbenicima rizika u perinatalnoj dobi znači izdvojiti iz opće populacije živorođenih one (oko 10%) za koje pretpostavljamo da bi mogli poslije u životu imati neku od neuroloških sekvela (cerebralna paraliza, mentalna retardacija, senzoričke i kognitivne smetnje) ili više njih.

Naša istraživanja temelje se na procjeni razvoja cerebralne paralize u neurorizične djece.[8-15] Cerebralna paraliza definira se kao kronično, neprogresivno stanje (često ipak podložno promjenama tijekom života) s poremećajem držanja i kretanja kao posljedicom oštećenja mozga u razvoju.[16] Djeca s CP-om[17] imaju najčešće i pridružene smetnje u razvoju (mentalna retardacija, smetnje vida, sluha, govora, smetnje u komunikaciji, edukaciji, socijalizaciji, epilepsija), pa obrada djece s CP-om ujedno daje sliku stanja i za ostale poremećaje u razvoju. Nije rijetkost da u neurorizične djece izostane motorički poremećaj, a bude prisutan neki drugi razvojni poremećaj.

Ispitivanja koja su provedena u nizu zemalja zapadne Europe i u Australiji, pokazuju prevalenciju CP-a od 2 do 3 na 1000 živorođene djece[18,19] sa značajnom varijacijom, ovisno o porođajnoj težini djece odnosno gestacijskoj dobi.[20-23] Prevalencija CP-a to je veća što je

porođajna težina manja i gestacijska dob djeteta kraća. U našoj ispitivanoj populaciji CP je razvilo 3, 4 djece na 1000 živorođenih. Analizirajući prevalenciju CP-a u pojedinim gestacijskim skupinama, možemo zaključiti da je u djece kratke gestacijske dobi CP češći nego u djece rođene na terminu. Djeca niske porođajne težine, kratke gestacijske dobi sve više preživljavaju zahvaljujući boljoj intenzivnoj skrbi i terapiji u ranoj neonatalnoj dobi. Stopa mortaliteta pada, ali raste morbiditet. Tome pridonose i djeca iz višeplodnih trudnoća kojih ima više, a često se rađaju prematurna s intrauterinim zastojem u rastu ili s niskom porođajnom težinom. Visok rizik za preživjelog dvojaka je i smrt drugog fetusa intrauterino, a prema nekim autorima i veći rizik za neurološke sekvele.[24-29] To mijenja "panoramu" CP-a uza stalni pad udjela djece porođajne težine iznad 2000 g i porast udjela djece rođene s težinom manjom od 1500 grama.

Intrauterini zastoj u rastu posljedica je poremećaja funkcije placente ili bolesti majke. Ti čimbenici utječu na razvoj mozga djeteta i povećavaju njegovu vulnerabilnost, reakciju na hipoksemiju ili asfiksiju u perinatalnom razdoblju.[30-32] Niski Apgar score u 5. minuti (≤ 5), pH krvi pupkovine manji od 7,0 i potreba za reanimacijom i u donošenog djeteta, stanja su koja za posljedicu mogu imati intrakranijalno krvarenje i sliku hipoksično-ishemične encefalopatije sa svom pratećom kliničkom simptomatologijom (konvulzije, apnoične atake, abnormalni neurološki znakovi). Takva stanja uzrokom su smrti djeteta, a u preživjelih trajnih neuroloških sekvela.[32-34] Relativni rizik za CP predstavlja i podatak o sepsi ili o bilo kojoj teškoj bolesti u neonatalno dobi.[35-41] Mnogi autori ističu da je nedonešenost jedan od ključnih čimbenika rizika te da intrakranijalna hemoragija sa svojim posljedicama ima značajnu ulogu u daljnjem razvoju djeteta.[42-45] Nepostojanje intrakranijalnog krvarenja ne jamči uredan razvoj, ali patološki nalaz ultrazvuka mozga u ranoj novorođenačkoj dobi, pri procjeni razvoja neurorizičnog djeteta, mora svaki pedijatar uzeti kao značajan pretkazivač za daljnji razvoj.[46-50]

Od promatrane grupe od 138 djece s CP-om, veliki dio, katkad i više od dvije trećine, u anamnezi ima podatke o prematuritetu, asfiksiji u porođaju, neurološkoj simptomatologiji, teškoj bolesti u neonatalnom razdoblju. To nas navodi na opravdanu sumnju da neurorizična djeca mogu imati teške neurološke sekvele i da je pojačana skrb u procjeni njihova psihomotornog razvoja tijekom prve godine života imperativ. Međutim, naša pozornost mora biti fokusirana na njihov razvoj i tijekom cijele predškolske dobi jer se neke smetnje u razvoju mogu tek tada otkriti. Rad s takvom djecom u predškolskoj dobi jamstvo je uspješnijeg svladavanja školskih obveza i programa.[51]

Tablica 11. Čimbenici rizika s najnepovoljnijim ishodom
Table 11 *Risk factors with the most unfavourable outcome*

– kratka gestacijska dob
– asfiksija
– neurološka simptomatologija
– konvulzije
– cijanotične i/ili apnoične atake
– abnormalni neurološki znaci
– teža bolest ili infekcija

Tablica 12. Komplikacije u trudnoći (N=47)
Table 12 *Pregnancy complications*

Komplikacije	N	%
krvarenje u 1./2. trimestru	15	31,9
gestoza	15	31,9
IUGR	14	29,8
placenta previja	1	2,1
abrupcija placente	1	2,1

Tablica 13. Neke karakteristike djece ELBW i VLBW rođene u Rijeci od 1. siječnja 1998. do 31. prosinca 2001. (N= 49)
Table 13 *Some characteristics for ELBW and VLBW children born in Rijeka between 1 January 1998 and 31 December 2001*

Porođajna težina / g 760 – 1490 (1250) Gestacijska dob / tj. 25 –35 (30)	N	%
blizanci	9	18,4
težine primjerene gestacijskoj dobi (AGA)	35	71,4
težine male za gestacijsku dob (SGA)	14	28,6
premještaj u JIL	12	24,5
ultrazvuk mozga patološki	19	38,7
cerebralna paraliza	13	26,5
smetnje vida	28	57,2
epilepsija	3	6,1

Tablica 14. Prijedlog organizacije mreže Registara neurorizične djece u Republici Hrvatskoj
Table 14 *Suggestions for the organisation of the Registry Net for "babies at risk" in the Republic of Croatia*

Registar neurorizične djece jedan je od načina kako otkriti i kako pomoći djeci sa smetnjama u razvoju. Zadnjih godina u Hrvatskoj se poduzimaju značajni napori za ostvarivanje bolje koncepcije praćenja rizičnih trudnoća, porođaja i skrbi za ugroženu novorođenčad u opremljenim centrima.[52-56] Nova koncepcija mogla bi utjecati na smanjenje broja djece sa smetnjama u razvoju, čime bi se približili zapadnoeuropskim rezultatima. Doprinos je tom stremljenju nacionalni program registriranja neurorizične djece i praćenja njihova razvoja prema tipu regionalizacije. Dobiveni podaci objedinjavali bi se u Republičkom registru koji bi, uz to, imao zadaću programiranja preventivnih mjera s ciljem sprječavanja hendikepa, program sustava skrbi za djecu sa smetnjama u razvoju te program edukacije svih stručnjaka uključenih u dijagnostički i terapijski postupak.

Na traženje Ministarstva zdravstva i socijalne skrbi Republike Hrvatske i Hrvatskog zavoda za javno zdravstvo, ovaj smo prijedlog dostavili u prosincu 2002. godine.

ZAKLJUČAK

Tehnološki napredak u medicini, a time i velik napredak u perinatalnoj skrbi, omogućuje preživljavanje vitalno ugrožene novorođenčadi s upitnim ishodom u razvoju. Danas, kada su sazreli uvjeti za modernu koncepciju zbrinjavanja sve ugrožene novorođenčadi u Hrvatskoj, potrebno je na nacionalnoj razini organizirati sustav registriranja i kontinuiranog praćenja neurorizične djece, njihova razvoja tijekom dojenačke dobi, dobi malog, predškolskog i školskog djeteta. Neurorizična djeca, kao i ostala djeca s razvojnim poteškoćama, zauzimaju posebno mjesto u pedijatrijskoj skrbi. Sve više stručnjaka različitih specijalnosti uključuje se u dijagnostički i terapijski postupak. U terapijskom postupku uvijek treba imati na umu cjelokupnost djetetova razvoja i spoznaju da prve godine života djeteta daju mogućnost za naš utjecaj na njegov razvoj s dugoročnim učinkom.

LITERATURA

1. Little WJ. On the influence of abnormal parturition, difficult labours, premature birth and asphyxia neonatorum on the mental and physical condition of the child, especially in relation to deformities. Lancet 1861, 2:378-381.
2. Freud S. Die infantile Cerebrallähmung. Specielle Pathologie und Therapie, Band IX, th.2, abth.2, Wien Hölder, 1897.
3. Sheridan MD. Infants at risk of handicapping conditions. Mon Bull Helth, 1962, 21:238-245.
4. Oppe Thomas E. Risk registers for babies. Develop Med Child Neurol 1967, 9:13-21.
5. Rogers Michael GH. Risk registers and early detection of handicaps. Develop Med Child Neurol, 1968, 10:651.661.
6. Prechtl HFR. The optimatily concept, Early Hum Dev, 1980, 4:201-205
7. Veličkovič M. Vrednost rizičnih dejavnikov v neonatalnem obdoblju pri zgodnjem odkrivanju otrok s cerebralno paralizo. Disertacija, Ljubljana, 1982.
8. Križ M, Modrušan-Mozetič Z, Paučić-Kirinčić E. Registracija i dugoročno praćenje rizične djece. 11. Perinatalni dani, Zagreb, 1984.
9. Modrušan-Mozetič Z, Križ M. Registar rizičnog djeteta u: Križ – Miklousić – Gazdik: Rano oštećenje mozga – cerebralna paraliza, Zagreb 1988.
10. Modrušan-Mozetič Z, Prpić I, Križ M, Dujmović A, Paučić-Kirinčić E, Sasso A. Fourteen years follow-up of extremely low birthweight (ELBW) infants – prevalence of cerebral palsy u Modern methods of the assessment of fetal and neonatal brain, Kurjak A, Di-Renzo D.D., Zagreb 1996.
11. Modrušan-Mozetič Z. Rizično dijete i cerebralna paraliza. u Cerebralna paraliza – multidisciplinarni pristup, Savez za cerebralu i dječju paralizu Hrvatske. Zagreb 1996.
12. Modrušan-Mozetič Z, Prpić I, Križ M, Paučić-Kirinčić E, Sasso A. Neurorazvojni status djece vrlo niske rodne mase u dobi od dvije godine. Gynaecol Perinatol 1997; 6 (Suppl 1).
13. Modrušan-Mozetič i sur. Registar rizičnog novorođenčeta. Paediatr Croat 2002; 46 (Supl 1): 143-150.
14. Modrušan-Mozetič Z et al. The neurological and cognitive outcome of extremely low (ELBW) and very low birthweight (VLBW) infant at two and four years of age. Paediatric Croat 2003; 47: 57-60.
15. Modrušan-Mozetič Z., Prpić I., Paučić-Kirinčić E. : Prevalencija cerebralne paralize (CP) u populaciji rizične djece različite dobi trudnoće; Gynaecol Perinatol 2004; 13 (suppl. 1): 123
16. Bax MCO. Terminology and classification of cerebral palsy. Dev Med Child Neurol 1964; 6:295-307.
17. Mutch L., Alberman E., Hagberg B., Kodama K., Veličković Perat M.: Cerebral palsy Epidemiology: Where are we now and where are we going?; Developmental Medicine and Child Neurology 1992.; 34: 547–551
18. Kenneth F Swaiman, Barry S. Russman. Cerebral palsy. U: Kenneth E. Swaiman, Stephen Ashwal, ur. Pediatric Neurology – Principles and Practice. 3rd Ed. Mosby, St. Louis 1999; 19; 312-324.
19. Christine Cans. Surveillance of cerebral palsy in Europe (SCPE). Dev Med Child Neurol 2000; 42: 816-824

20. Pharoah POD, Cooke T, Cooke RWI, Rosenbloom L. Birthweight specific trends in cerebral palsy. Arch Dis Child 1990;65(6):602-606.
21. Pharoah POD, Mary Jane Platt, Theresa Cooke. The changing epidemiology of cerebral palsy. Arch Dis Child 1996; 75:F169-F173.
22. Nordmark E, Hägglund G, Lagergren J. Cerebral palsy in southern Sweden. I. Prevalence and clinical features. Acta Poaediatr 2001; 90:1271-1276.
23. Hangberg B, Hangberg G, Beckung E, Uvebrant P. Changing panorama of cerebral palsy in Sweden. VIII. Prevalence and origin in the birth year period 1991-94. Acta Paeditr 2001; 90:271-277.
24. Pharoah POD, Cooke T. Cerebral palsy and multiple births. Arch Dis Child 1996; 75(3):F174-F177.
25. Williams K., Hennessyn E, Alberman E.: Cerebral palsy: effects of twinning, birthweight, and gestational age. Arch Dis Child 1996;75:F178-F182.
26. Pharoah PO, Cooke T. Cerebral palsy and multiple births. Arch Dis Child Fetal & Neonatal Ed. 1996; 75(3): F174-7.
27. Minakami H, Matsubara S, Izumi A, Watanabe T, Homma Y, Shiraishi H, Sato I. Difference in outcome of twins between early and delayed referrals. J Perin Med 1998; 26(4): 302-7.
28. Williams MC, O'Brien WF. Low weight/length to assess risk of cerebral palsy and perinatal mortality in twins. Am J Perin 1998; 15(4): 225-8.
29. Pharoah POD, Adi Y. Consequences of in-utero death in a twin pregnancy. Lancet 2000; 355: 1597-1602
30. Hill A and Volpe. Hypoxic-ischemic Cerebral Injury in Newborn in Pediatric neurology Principles and Practice (Kenneth F, Swaiman, Stephen Ashwal), Mosby, Inc; 1999: 191-204
31. Juretić E. : Perinatalna asfiksija – patofiziologija i liječenje cerebralnog oštećenja novorođenčeta; Gynaecol Perinatol 1999; 8 (suppl. 1): 69–74
32. Cheung PY, Robertson CMT. Predicting the outcome of term neonates with intrapartum asphyxia. Acta Paediatr 2000; 89: 262-71.
33. Filipović-Grgić B i sur. Preživljavanje novorođenčadi vrlo niske porodne težine u dvogodišnjem razdoblju (1998-1999. godine) u Republici Hrvatskoj. Gynaecol Perinatol 2003; 12 (Suppl 1): 153-153.
34. Škrablin S. : Perinatalno doba i dugoročni ishod; Gynaecol Perinatol 2004; 13 (suppl. 1): 79–81
35. Scheiner AP. The high-risk mother and infant in the practical management of the developmentally disabled child. The C.V. Mosby Company St. Lousi, Toronto, London, 1980.
36. Avroy A. Fanaroff, Richard J.Martin. Perinatal infestions U: Avory A.Fanaroff, Richard J. Martin, ur. Neonatal-perinatal medicine. Diseases of the fetus and infant. Mosby Year Book, St. Louis 1992; 19: 251-271.
37. Wheater M, Rennie J. M. : Perinatal infection is an important risk factor for cerebral palsy in very-low-birthweight infants. Dev Med Child Neurol 2000; 42: 364-367.
38. Scrablin S., Kalafatić D., Banović I. et al. : Antenatal predictors of the neurologic sequelae at 3 years of age: a multivariate analysis. Eur J Obstet Gynaecol Reprod Biol. 2000; 93: 173-80
39. Letica-Protega N., Tkalčević T. : Suvremeni pristup prijevremeno rođenom novorođenčetu; Gynaecol Perinatol 2001; 10 (suppl. 1): 31-35
40. Škrablin S, Lovrić H. Majka je izvor konatalne infekcije novorođenčeta. Gynaecol Perinatol 2003; 12(suppl.1): 85-91.
41. Juretić E. Konatalne bakterijske infekcije novorođenčeta. Gynaecol Perinatol 2003; 12(suppl.1): 91-96.
42. Ment LR, Keller MS and Duncan CC. Interventicular hemorrhage of the preterm neonate. Pediatric neurology Principles and Practice (Kenneth F, Swaiman, Stephen Ashwal), Mosby, Inc; 1999: 205-219.
43. Pierrat V i sur. Ultrasound diagnosis and neurodevelopmental outcome of localised and extensive cystic periventricular leucomalacia. Arch Dis Child fetal Neonatal ed 2001; 84: F151-156.
44. Mejaški-Bošnjak V. Perinatal white matter lesions in prematures – pathogenesis, clinical sequels and prevention. Neurol Croat 2003; 52(Suppl 4): 25
45. Gojmerac T, Mejaški –Bošnjak V, Radoš M, Kostović I. Longterm follow up study of children with lower grade peri-intraventricular hemorrhage: neurologic and structural outcome. Neurol Croat, 2003; 52 (Suppl 4): 75.
46. Bracewell M, Marlow N. Patterns of disability in very preterm children. Mental retardation and developmental disabilities Research Reviews 2002; 8(4): 241-8.
47. Msall ME, Tremont MR. Measuring functional outcome after prematurity: developmental impact of very low birth weight and extremely low birth weight status on childhood disability. Mental retardation and developmental disabilities Research Reviews 2002; 8(4): 258-272.
48. Tommiska V et al: A national two year follow up study of extremely low birth weight infants born in 1996-1997. Arch Dis in Childhood Fetal and Neonatal Edition 2003; 88(1): F29-35.
49. Rešić B.: Periventrikularna leukomalacija i kasniji ishod; Gynaecol Perinatol 2004; 13 (suppl. 2): 55
50. Gevris-Ahmetašević S., Peter B. : Utjecaj ranih neonatalnih poremećaja na razvoj djeteta; Gynaecol Perinatol 2004; 13 (suppl. 1): 88–92
51. Ljubešić M. : Suvremeni koncept rane intervencije za neurorizičnu djecu; Gynaecol Perinatol 2004; 13 (suppl. 2): 57–60
52. Nikolić E, Filipović-Grčić B, Dražančić A. Transport ugrožene novorođenčadi «k sebi» i regionalna organizacija perinatalne zdravstvene zaštite. Gynaecol Perinatol 2002; 11(1): 25-34.
53. Dražančić A, Kurijak A. Hrvatska perinatologija. Prošlošt, sadašnjost i budućnost. Gynaecol Perinatol 2002; 11(2): 53-68.
54. Petrović O., Prpić I. : Perinatalni mortalitet i neonatalni morbiditet u KBC Rijeka u 2002. godini; Gynaecol Perinatol 2003; 12 (suppl. 2): 37–39
55. Rezolucija XX perinatalnih dana "Ante Dražančić" za zaštitu materinstva i djece i humanije rađanje. Gynaecol Perinatol 2003; 12(4): 183-184.
56. Kurjak A, Stanojević M, Dražančić A. Kuda ide hrvatska perinatalna medicina? Gynaecol Perinatol 2003; 12(Suppl 1): 1-8.

Naziv ustanove

OBAVIJEST O NOVOROĐENČETU I DOJENČETU

ISPUNJAVA LIJEČNIK

Prezime i ime majke

_____ 1 [ ][ ][ ][ ][ ][ ][ ][ ][ ][ ] 10

Ime djeteta _____ 11 [ ][ ][ ][ ][ ][ ][ ][ ][ ][ ] 20

Spol djeteta (dječak — 1, djevojčica — 2) _____ 21 [ ][ ][ ][ ][ ][ ][ ] 27

Datum porođaja _____ 28 [ ][ ]

Adresa majke _____ 29 [ ][ ][ ][ ][ ][ ] 34

Općina _____ 35 [ ][ ][ ] 37

Komplikacije u trudnoći i porođaju:

Podaci o djetetu:

Gestacijska dob (u tjednima) _____ 38 [ ][ ] 39

Porođajna težina (g) _____ dužina (cm) _____ 40 [ ][ ] 41 42 [ ][ ] 43

Opseg glave (cm) _____ Apgar _____ 44 [ ][ ] 45 46 [ ][ ][ ][ ][ ][ ] 51

1.2, 2., /3./

Rana novorođenačka dob:

Posebne upute roditeljima ili liječniku pri otpustu:

Registar (da — 1, ne — 2) 52 [ ][ ]

ISPUNJAVA LIJEČNIK

Ustanova koja prijavljuje dijete ..... 53 ___ 55

Reg. broj: 56 ___ 61

1. PORODIČNA ANAMNEZA ..... 62 ___
   osobito gluhoća genetskog podrijetla
2. UGROŽENOST U TRUDNOĆI ..... 63 ___
   osobito infekcija rubeolom i citomegalovirusom
3. PRE I POSTMATURITET ..... 64 ___
   porođaj prije 36. tjedna ili nakon 42. tjedna naznačeno prema dijagnozi ili naknadno prema tjelesnoj težini, dužini, opsegu glave ili određeno prema neurološkome statusu
4. USPOREN INTRAUTERINI RAST (SFD) ..... 65 ___
   izračunato prema tjelesnim mjerama, uzimajući u obzir i gestacijsku dob
5. ASFIKSIJA ..... 66 ___
   klinički promatrana ili Apgar 5/7 i niži
6. HIPOGLIKEMIJA, ACIDOZA, HIPOTERMIJA ..... 67 ___
   naznačena u dijagnozi ili upisana u povijesti bolesti
7. SMETNJE PRI GUTANJU I SISANJU ..... 68 ___
   primijećene tijekom njege i upisane u povijest bolesti dva ili više puta
8. KONVULZIJE ..... 69 ___
   anamnestičke ili primijećene (registrirane u povijesti bolesti)
9. CIJANOTIČNE ATAKE, APNOIČNE ATAKE ..... 70 ___
   anamnestičke ili primijećene (registrirane u povijesti bolesti)
10. ABNORMALNI NEUROLOŠKI ZNAKOVI ..... 71 ___
    opisani u povijesti bolesti
11. HEMOLITIČKA BOLEST HIPERBILIRUBINEMIJA ..... 72 ___
    navedene kao dijagnoza
12. SVAKA TEŽA BOLEST ILI INFEKCIJA U NOVOROĐENAČKOJ DOBI, osobito meningoencefalitis naveden kao dijagnoza ..... 73 ___
13. VIŠESTRUKA TRUDNOĆA ..... 74 ___
14. DRUGI RIZIČNI FAKTORI ..... 75 ___

Navedi druga oštećenja ili bolesti:

Nadležna medicinska ustanova: ..... 77 ___ 79

Otpušteno kući (adresa — 1) ..... 80 ___

Premješteno (kamo — 2) .....

Datum otpusta: .....

.....
Potpis i faksimil liječnika:

Klinički bolnički centar Rijeka
Klinika za dječje bolesti "Kantrida"
51000 RIJEKA, Istarska 43

Naziv ustanove koja prijavljuje dijete

Reg. br. 1 ☐☐☐☐☐ 5
(ispunjava Registar)

Datum prijave 6 ☐☐☐☐☐☐ 12

OBAVIJEST O DJETETU U DOBI OD 12 MJESECI

Prezime i ime djeteta: 13 _____ 23

Prezime i ime majke 24 _____ 24

Spol djeteta: 35 M ☐ 36 Ž ☐

Datum rođenja: 37 _____ 43

Mjesto rođenja: 44 _____ 45

Adresa: _____ mjesto 47 ☐ ☐ 49

_____ općina 50 ☐ ☐ 52

MAJKA:

Datum rođenja: 53 ☐☐☐☐☐☐ 59

Dob: 60 ☐☐ 62

Školska sprema: 63 ☐☐☐☐☐☐ 69

Zaposlenost 70 da ☐ ne ☐

OTAC:

Datum rođenja: 71 ☐☐☐☐☐☐ 77

Dob: 78 ☐☐ 80

Školska sprema: 81 ☐☐☐☐☐☐ 87

Zaposlenost 88 da ☐ ne ☐

Ispunjava liječnik oznakom x

	da	ne	nepoznato
Je li dijete zdravo?	☐	☐	☐
Držalo glavicu u uspravnom položaju s 5 mjeseci	☐	☐	☐
Sjedilo samostalno s 9 mjeseci	☐	☐	☐
Stajalo samostalno s 12 mjeseci	☐	☐	☐
Hoda samostalno s 15 mjeseci	☐	☐	☐
Prve riječi sa značenjem s 12 mjeseci	☐	☐	☐
Okreće glavu prema izvoru zvuka	☐	☐	☐
Vidi	☐	☐	☐
Je li prijavljeno u Registru?	☐	☐	☐
Je li provedena medicinska razvojna gimnastika?	☐	☐	☐

Opseg glave 99 ☐☐ 100 (cm)

Težina 101 ☐☐☐☐☐☐ 106 (g)

Visina 107 ☐☐☐☐ 110 (cm)

Na sljedeća pitanja odgovoriti samo ako je dijete kronično bolesno još rizično ili oštećeno.

		da	ne	nepoznato
1. Teže bolesti u prvoj godini	111	☐	☐	☐
Dg: _____				
2. Prirođene abnormalnosti	112	☐	☐	☐
Dg: _____				
3. Još rizično	113	☐	☐	☐
Dg: _____				
4. Cerebralna dječja paraliza	114	☐	☐	☐
Dg: _____				
5. Mentalna retardacija	115	☐	☐	☐
Dg: _____				
6. Smetnje vida	116	☐	☐	☐
Dg: _____				
7. Smetnje sluha	117	☐	☐	☐
Dg: _____				
8. Konvulzije	118	☐	☐	☐
Dg: _____				
9. Drugo	119	☐	☐	☐
Dg: _____				

U kojem je mjesecu otkrivena smetnja u razvoju? 120 ☐☐ 121

Je li poduzet habilitacijski postupak?	122	☐	☐	☐

U kojem je mjesecu započeta habilitacija? 123 ☐☐ 124

Dijagnostika i habilitacijski postupak proveden kod:

1. Pedijatra 125 ☐
2. Neuropedijatra/neurologa 126 ☐
3. Fizijatra 127 ☐
4. Okulista 128 ☐
5. Otologa 129 ☐
6. Logopeda 130 ☐
7. Drugo 131 ☐

Je li dijete umrlo?	132	☐	☐	☐

U kojoj dobi (mj.) 133 ☐☐

Uzrok smrti (dg) _____

Vlastita zapažanja _____

_____

Klinički bolnički centar Rijeka
Klinika za pedijatriju "Kantrida"
51000 RIJEKA, Istarska 43

.....

Potpis i faksimil liječnika: