



## Casos Clínicos

- **Miasis ocular por *Oestrus ovis*. Reporte de un caso.**
- [Introducción.](#)
- [Presentación clínica](#)
- [Discusión](#)
- [Referencias](#)

### Analia Zinco

Estudiante V año de Medicina.  
Decanato de Ciencias de la Salud.  
Universidad Centroccidental Lisandro  
Alvarado (UCLA). Barquisimeto.  
Venezuela.

### Elvis Valderrama

[elvisvalderrama@ucla.edu.ve](mailto:elvisvalderrama@ucla.edu.ve)  
Médico Anatomopatólogo. Servicio de  
Anatomía Patológica "Dr. Hans  
Doehner". Hospital Central Universitario  
Antonio María Pineda. Decanato de  
Ciencias de la Salud. UCLA.  
Barquisimeto. Venezuela.

### Gustavo Bracho

Patólogo Veterinario. Servicio de  
Anatomía Patológica "Dr. Hans  
Doehner". Hospital Central Universitario  
Antonio María Pineda. Decanato de  
Ciencias de la Salud. UCLA.  
Barquisimeto. Venezuela.

### Alberto Álvarez

Médico Anatomopatólogo. Servicio de  
Anatomía Patológica "Dr. Hans  
Doehner". Hospital Central Universitario  
Antonio María Pineda. Decanato de  
Ciencias de la Salud. UCLA.  
Barquisimeto. Venezuela.

### José Rafael Tovar

Médico Anatomopatólogo. Servicio de  
Anatomía Patológica "Dr. Hans  
Doehner". Hospital Central Universitario  
Antonio María Pineda. Decanato de  
Ciencias de la Salud. UCLA.  
Barquisimeto. Venezuela.

### Juan Guzmán

Servicio de Oftalmología. Hospital  
Central Universitario Antonio María  
Pineda. Barquisimeto. Venezuela.

## Miasis ocular por *Oestrus ovis*. Reporte de un caso.

Fecha de recepción: 08/06/2012  
Fecha de aceptación: 19/11/2012

La miasis es un parasitismo producido por la invasión de larvas de dípteros en los tejidos de animales y humanos. En la miasis cavitaria se ven afectadas diferentes regiones de la cabeza, como las cavidades nasales, senos paranasales, globo ocular, entre otros, de diferentes especies de animales. *Oestrus ovis*, díptero de la familia Oestridae es un agente causal frecuente de miasis cavitaria en ovinos, por lo que también se le han dado denominaciones como "la mosca del carnero", causando considerable morbilidad en los rebaños. El hombre rara vez es afectado por este parásito, pero cuando lo hace puede dejar secuelas de discapacidad que requiere atención médica y recursos para su tratamiento, constituyendo así una zoonosis de interés. Se presenta un caso de miasis ocular de un escolar de 9 años de edad procedente de Sanare, estado Lara, que acude al Hospital Pediátrico Agustín Zubillaga de Barquisimeto por presentar edema palpebral, conjuntiva hiperémica y sensación de cuerpo extraño. Se extrae el globo ocular del paciente y es llevado al servicio de anatomía patológica del Hospital Central Universitario Antonio María Pineda donde se identificaron las larvas de *Oestrus ovis*.

**Palabras Claves:** Miasis, *Oestrus ovis*, zoonosis

### Title

Ocular miasis caused by *Oestrus ovis*. Report of a case

### Abstract

Myiasis is a parasitism caused by Diptera larvae invasion in humans and animals. Larvae may penetrated the nasal cavity, nasal sinus, ocular globe and other places of the body. The *Oestrus ovis* is a causative agent in sheep where it is called the Botfly or "head grub" leading to a high morbidity. The infection in humans is very rare but if an infection occurs, secondary effects can produce disability. The case we report is a schoolboy 9 years old from Sanare, estado Lara, presenting with eyelid edema, hyperemic conjunctivae and foreign body sensation in the right eye. An enucleation of the right eye was performed and the diagnosis of oestriasis was made by identification of larvae of *Oestrus ovis*.

### Key Word

Myiasis, *Oestrus ovis*, Zoonosis

**Miasis ocular por *Oestrus ovis*. Reporte de un caso.**

### Introducción.

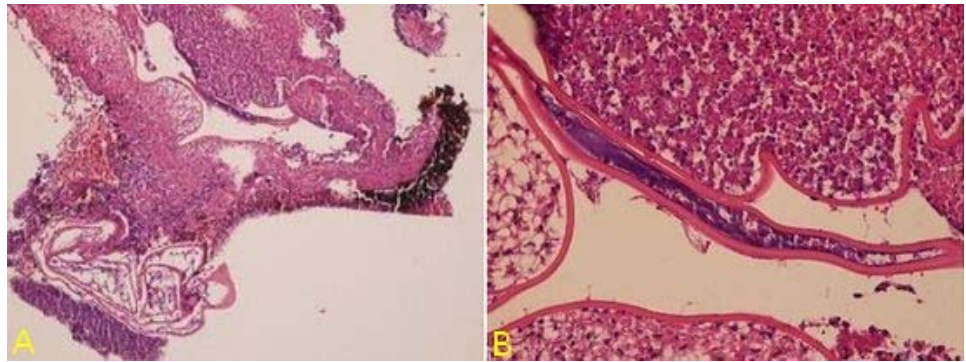
El término miasis fue propuesto por Hope (1840) <sup>(1)</sup> para definir la infestación humana originada por larvas de dípteros (moscas). Zumpt <sup>(2)</sup> en 1965 lo define como la infestación de animales vertebrados y humanos con larvas de dípteros. La miasis es un parasitismo producido por la

invasión de larvas de dípteros en los tejidos de animales y humanos, necesitando alimentarse de estos para continuar con su ciclo evolutivo. Los diversos tipos de miasis se clasifican según el tipo de larvas que la producen y su localización en los tejidos afectados. Así tenemos las Miasis cutáneas, gastrointestinales y profundas ó cavitarias. En esta última se ven afectadas diferentes partes de la cabeza, como las cavidades nasales, senos paranasales, globo ocular, entre otros, de diferentes especies de animales. En la miasis cavitaria por *Oestrus ovis*, la mosca adulta deposita pequeñas larvas en las cercanías de las cavidades cefálicas del huésped y con movimientos propios se introduce en la cavidad que será su nuevo hábitat, alcanzando su desarrollo alrededor de 10 meses. Constituye un parasitismo frecuente en ovinos, que aunque no conlleva a altas tasas de mortalidad, si constituye un gran problema de morbilidad en los rebaños, con pérdidas económicas consecuentes. El hombre rara vez es afectado, pero cuando lo hace puede dejar secuelas de discapacidad que requiere atención médica y recursos para su tratamiento, constituyendo así una zoonosis de interés. *Oestrus ovis*, perteneciente a la familia *Oestridae*, es conocido como “el gusano de la nariz del carnero” y tiene una distribución universal. El parásito adulto es una mosca de color gris oscuro con pequeños puntos negros prominentes especialmente en el tórax, cubierto con un vello de color café, activa en tiempos calurosos y secos, no ingiere alimentos, pues su aparato bucal está atrofiado, y se nutre de las sustancias ingeridas en su estado larvario, por lo cual vive poco tiempo, desde días hasta algunas semanas. En el desarrollo biológico tienen lugar tres estadios larvarios: la larva I, larva II, y larva III. La infestación se produce cuando las moscas adultas depositan las larvas en las fosas nasales o en la cercanía de la nariz o boca; estas se adhieren a la superficie corporal y con sus pequeñas espinas abdominales se desplazan rápidamente hasta remontar las fosas nasales, favorecidas por la inspiración del aire del huésped, donde residirá hasta completar su desarrollo larvario. El ciclo biológico se alcanza aproximadamente a los 10 meses. Posteriormente las larvas maduras se dejan caer al suelo para desarrollarse en pupas y al cabo de tres a seis semanas emergen los adultos.

La oftalmomiasis externa es la afección mas frecuente causada por *Oestrus ovis* reportada en humanos y aunque los reportes son muy escasos, se han notificado casos en diversas partes del mundo, generalmente asociado a zonas ganaderas. En Perú el primer reporte fue hecho en 1955<sup>(3)</sup>, con otros casos publicados mas recientemente <sup>(4,5)</sup>. También se han descrito casos urbanos en la región metropolitana de Chile<sup>(6)</sup> y en otras regiones de Latinoamérica. En Venezuela los reportes en humanos son casi nulos, y solo se han notificado casos en caprinos y ovinos<sup>(7,8,9)</sup>.

### Presentación clínica

Se presenta un caso de un escolar de 9 años de edad procedente de Sanare (sector Vichorín), estado Lara, el cual acude al Hospital Pediátrico Agustín Zubillaga de Barquisimeto con una enfermedad actual de un día de evolución caracterizada por edema palpebral en ojo derecho, conjuntiva hiperémica y sensación de cuerpo extraño. Al examen oftalmoscópico se observa, en el ojo derecho, cuerpo extraño en movimiento, además de blefaroedema leve, conjuntiva con hiperemia en 360º, resto no evaluado por opacidad. Ojo izquierdo sin alteraciones. Es llevado a mesa operatoria para extracción de cuerpo extraño donde se encuentran los hallazgos de cornea opaca, macerada, perforada, con abundante secreción purulenta y segmento posterior con abundante secreción purulenta fétida. Se practica enucleación ocular, obteniéndose material fragmentado, friable el cual es fijado en formol y enviado al Servicio de Anatomía Patológica del Hospital Central Universitario Antonio María Pineda para su procesamiento. El estudio histológico de la muestra (Fig. 1) revela una marcada destrucción tisular con intenso proceso inflamatorio agudo con abundantes polimorfonucleares neutrófilos, histiocitos y *detritus celularis*. Material fibrino-necrótico presente. En uno de los campos se observa estructura larvaria donde se identifica el aparato digestivo del parásito y una cutícula eosinofílica gruesa. Los datos epidemiológicos (procedencia de zona montañosa con cría de ganado ovino y caprino) y clínicos (lesión de evolución aguda, sin necrosis previa, con sensación de cuerpo extraño móvil) sumados a las características histológicas (principalmente la presencia de una cutícula gruesa) permiten realizar el diagnóstico de Miasis cavitaria ocular por larva de *Oestrus Ovis*.



**Figura 1.** A: Hematoxilina eosina 40x B. idem 400x

### Discusión

Las miasis son infecciones de cualquier parte del cuerpo ocasionadas por las larvas de los dípteros. Estas se alimentan de los fluidos corporales. Existen dos tipos de dípteros: los dípteros obligados que se alimentan sobre el huésped hasta completar su ciclo evolutivo tal como la *Dermatobia hominis*, y los dípteros facultativos o accidentales los cuales no son parásitos necesarios: en estos últimos, la mosca deposita sus huevos o larvas en cualquier sitio favorable, en los orificios corporales o en tejidos necróticos expuestos, como el caso de el *Sarcophaga* y la *Cochliomya*.

Los cambios patológicos de estas miasis dependen de los hábitos de alimentación de las larvas. Así tenemos infecciones en el tracto alimentario, nariz, oídos y ojos, con destrucción del tejido e infección sobre agregada.

Las especies del género *Oestrus* tienen como huésped natural a los representantes de la familia Bovidae, tanto silvestres como domésticos; es decir, ovino, caprino y ruminantes silvestres y afecta principalmente la nariz, donde deposita sus huevos. La larva invade los senos frontales y a menudo, la cavidad bucal y ocular. La mosca adulta, mientras vuela, descarga sus huevos que caen sobre la cara de la oveja. La lesión ocular obedece a la invasión o migración que realizan las larvas desde la cavidad nasal por medio de las espinas cutáneas características de su abdomen.

El diagnóstico diferencial debe hacerse, principalmente, con las larvas de *Dermatobia hominis* y de *Cochliomyia hominivorax*. La *Dermatobia hominis* es un díptero (mosca) cuya larva es el agente causal de una miasis subcutánea, tumoral, forunculosa, muy dolorosa en sus estadios finales, conocida con el nombre de miasis cutánea forunculosa o forunculoide. Puede producir oftalmomiasis, aunque mucho menos frecuente y de evolución con tendencia a la cronicidad, de presentación quística. La *Cochliomyia hominivorax* es una especie de díptero cuya larva (también conocida como "gusano barrenador") es parásito obligado de los vertebrados (incluyendo al hombre) y siempre esta asociada a una lesión cutánea de la piel expuesta.

Otros diagnósticos menos probables, pero que siempre deben plantearse en casos de sospecha de oftalmomiasis, incluyen la toxoplasmosis, toxocariosis ocular, la neuroretinitis difusa subaguda unilateral (producida por un nemátodo) y la cisticercosis. La observación directa de la estructura larvaria permite descartar cualquiera de estas patologías.

El caso descrito pertenece a un paciente masculino de 9 años de edad, con una lesión inflamatoria y destructiva del globo ocular izquierdo, que concuerda con la biología de la infección por la larva de la mosca díptera del *Oestrus ovis*.

### Referencias

- 1.- Hope FW. On insects and their larvae occasionally found in the human body. Trans R Soc Entomol. 1840; 2:256-271
- 2.- Zumpt F. Miasis in man and animals in the old world. Butterworths, London. XV (1965)
- 3.- Lumbreras H., Polack F. Primer caso peruano de oculo- miasis producida por larvas de *Oestrus ovis*. Rev Med Peru 1955; 26: 95-99.
- 4.- Guillén Z. Miasis nasal producida por larvas de *Oestrus ovis* en Lima, Perú. Rev Peru Med Trop UNMSM 1994; 8(1-2):115-16.

- 5.- Beltrán María, Torres Godofreo, Segami Hugo, Náquira César. Miasis ocular por *Oestrus ovis*. Peru. Rev Peru Med Exp Salud Publica 23(1), 2006.
- 6.- Schenone, Hugo. Dos casos de oftalmomiasis externa por *Oestrus ovis* en la Región Metropolitana de Chile. Archivos chilenos de oftalmología, Chile, 2002 59: 39-43
- 7.- Bracho Villalobos, Gustavo. *Oestrus ovis* en caprinos. Revista FONAIAP 1: 6-7, 1970
- 8.- Atencio-León, A.; Ramírez, A.J.: La miasis cavitaria de las ovejas. Núcleo de Investigación Carora de la Escuela de Ciencias Veterinarias de la Univ. Centro Occidental. Barquisimeto. Estado de Lara, Venezuela. Bol. Inf. Col. Med. Vet. de Lara. 1979: 147-150.
- 9.- Puebla Domínguez, Héctor M.; Zaldivar Quintero Nelson; Soñora Bonilla, Rafael. Oestrosis. Aspectos Biológicos de la miasis cavitaria ovina. Revista Electrónica de Veterinaria REDVET. ISSN 1695-7504 Vol. VI, Nº 9, Septiembre /2005.

**NOTA:** Toda la información que se brinda en este artículo es de carácter investigativo y con fines académicos y de actualización para estudiantes y profesionales de la salud. En ningún caso es de carácter general ni sustituye el asesoramiento de un médico. Ante cualquier duda que pueda tener sobre su estado de salud, consulte con su médico o especialista.