

گزارش یک نوزاد با شوک سپتیک و اختلال عملکرد چند عضوی ناشی از استرپتوکوک گروه A و مروری بر مقالات

دکتر ملیحه کدیور*؛ متخصص کودکان، دانشیار گروه کودکان، دانشگاه علوم پزشکی تهران

دکتر صباحت حقی؛ دستیار کودکان، دانشگاه علوم پزشکی تهران

دکتر فاطمه محبوب؛ متخصص پاتولوژی، استادیار گروه پاتولوژی، دانشگاه علوم پزشکی تهران

خلاصه

هدف: استرپتوکوک گروه A (استرپتوکوک پیوژن) یک علت شایع عفونت‌های مجاری تنفسی فوقانی و پوست می‌باشد که با شیوع کمتر می‌تواند موجب عفونت در نواحی دیگر گردد. امروزه عفونت با این ارگانیزم در نوزادان به ندرت گزارش می‌شود. گرفتاری در دوره نوزادی علاوه بر امفالییت و سلولیت موضعی پوستی به صورت‌های سپسیس، پنومونی، مننژیت و استنومیلیت نیز به ندرت گزارش شده است. در این مقاله یک نوزاد مبتلا به عفونت شدید با این ارگانیزم معرفی می‌شود.

معرفی بیمار: نوزاد پسر ۱۳ روزه ترم که به علت دیسترس تنفسی، تب، عدم توانایی در شیر خوردن و به دنبال آن تورم و کبودی اندام تحتانی سمت راست که به تدریج گسترش یافته و در بخش مراقبت ویژه نوزادان بستری گردید. علیرغم درمان‌های همه جانبه، این بیمار بعد از حدود ۴ ساعت در تابلوی شوک سپتیک، اختلال عملکرد چند عضوی و انعقاد گسترده داخل عروقی فوت می‌کند. در کشت خون استرپتوکوک گروه A رشد می‌نماید، به علاوه در کالبد شکافی درگیری چرکی گسترده ارگان‌ها همراه با انعقاد گسترده درون عروق مختلف گزارش می‌شود.

نتیجه‌گیری: علیرغم آن که عفونت ناشی از استرپتوکوک گروه A در دوره نوزادی نادر می‌باشد، اما در نوزاد با شوک سپتیک همراه با اختلال عملکرد چند عضوی با درگیری بافت‌های عمقی بایستی به فکر آن بود که با درمان سریع و گسترده از عوارض جدی آن جلوگیری کرد.

*مسئول مقاله، آدرس:

تهران، خیابان دکتر قریب، شماره ۶۲،
کد پستی ۱۴۱۹۴

E-mail:

kadivarm@sina.tums.ac.ir

دریافت: ۸۵/۳/۲۱

پذیرش: ۸۵/۵/۲۶

واژه‌های کلیدی: اختلال عملکرد چند عضوی، استرپتوکوک گروه A، سپسیس، نوزاد

مقدمه

بیماری استرپتوکوک گروه A در مادر می‌تواند نوزاد را از سه طریق بالینی درگیر نماید. در شکل اول باکتری می‌تواند در دوران بارداری منجر به عفونت داخل رحمی و در نتیجه از بین رفتن جنین و مرده زایی می‌شود. شکل دیگر آن انتقال ارگانیزم از دستگاه ژنیتال مادر است که موجب عفونت زودرس شبیه استرپتوکوک گروه B می‌گردد و در نهایت جنین می‌تواند در داخل رحم در نتیجه گذشتن توکسین‌های استرپتوکوک از طریق جفت آلوده شود [۱، ۵، ۶، ۷].

عفونت با استرپتوکوک گروه A در حال حاضر در دوره نوزادی شایع نمی‌باشد و به ندرت گزارش می‌گردد که می‌تواند

استرپتوکوک‌ها از دیرباز به عنوان عامل مرگ و بیماری زایی در پی سپسیس در مادران باردار شناخته شده اند [۱]. استرپتوکوک گروه A (استرپتوکوک پیوژن) یک علت شایع عفونت‌های مجاری تنفسی فوقانی (فارنگوتونسیلیت) و پوست (زرد زخم، پیودرم) می‌باشد که می‌تواند با شیوع کمتر موجب سلولیت اطراف مقعد، واژینیت، سپتی‌سمی، پنومونی، اندوکاردیت، پریکاردیت، آرتریت چرکی، استنومیلیت، میوزیت و سلولیت نیز گردد [۲، ۳، ۴]. این میکروارگانیزم همچنین عامل تب مخملک، باد سرخ، سندرم شوک توکسیک و فاستیت نکروزان می‌باشد [۲، ۳].

متأسفانه به شکسته بند محلی ارجاع داده می‌شود که با احتمال در رفتگی دست نوزاد برای وی جا انداخته شده بود. شب نوزاد دچار تورم و کبودی اندام تحتانی سمت راست می‌شود که به گفته والدین به صورت ناگهانی ایجاد گردیده و به تدریج گسترش یافته بود. پس از مراجعه به پزشک، درخواست عکس از اندام گرفتار که تنها تورم نسج نرم را نشان داده و به این مرکز ارجاع گردید.

مادر بیمار ۲۰ ساله و به ظاهر به جز حالت سرماخوردگی و گلودرد در ماه آخر بارداری که به این دلیل آمپی سیلین خوراکی دریافت نموده بود، در زمان بارداری مشکلی نداشته و زایمان وی نیز در بیمارستان انجام شده بود. بیمار فرزند اول خانواده از پدر و مادر منسوب دور و سالم بود. خانواده در سطح پایین موقعیت اجتماعی و درآمد قرار داشتند، اما منکر هر گونه آسیب و یا ضربه به نوزاد بودند.

نوزاد در زمان ورود به بخش مراقبت ویژه نوزادان این مرکز به شدت بی‌حال و رفلکس‌های نوزادی کاهش یافته بودند. دیسترس تنفسی به صورت تاکی پنه، فرورفتگی زیر و بین دنده‌ای داشت. درجه حرارت آگزیلاری بیمار ۳۹ درجه سانتیگراد، ضربان قلب ۱۹۰ بار در دقیقه و تعداد تنفس ۱۰۰ بار در دقیقه داشت. مقادیر فشار خون و پالس اکسی متری غیر قابل اندازه‌گیری بود. پوست به طور کامل رنگ پریده و سرد همراه با تغییرات شبکه‌ای و افزایش زمان پرشدگی مویرگی بود. در ریه‌ها رال منتشر سمع می‌شد، سمع قلب سופل قلبی شنیده نشد. شکم متسع و بدون ارگانومگالی بود. اندام تحتانی سمت راست به طور کامل کبود و سرد و نبض اندام‌های تحتانی غیر قابل لمس بود. اندام طرف راست نسبت به سمت مقابل به طور کامل متورم و سفت بود (عکس ۱- الف).

برای بیمار به سرعت اقدامات حمایتی به صورت تجویز مایعات وریدی (تجویز سریع نرمال سالین)، بیکربنات سدیم و آنتی‌بیوتیک وسیع الطیف وریدی (آمپی‌سیلین، سفوتاکسیم و وانکومایسین) به همراه کاتکول آمین (دوپامین و دوبوتامین) انجام شد. هم‌زمان نمونه‌های خون و کشت‌های مختلف از بیمار گرفته شد. به‌علاوه پس از گذاردن لوله داخل نای نوزاد به دستگاه ونتیلاتور متصل گردید. در آزمایشات اولیه نوزاد لکوسیت $24300/mm^3$ (۳۵٪ پلی‌نوکلئوز)، پلاکت $123000/mm^3$ ، $ESR=23$ و $CRP=3^+$ داشت. در آزمایش بیوشیمی خون $BUN=27 mg/dl$ و کراتینین $0.65 mg/dl$ و آنالیز گازهای خون شریانی $PH=7.26$ ، $PCO_2=19/5$ ، $HCO_3=8/6$ و $BE=-15/6$ را نشان داد. همچنین PT و PTT

به صورت اپیدمیک هم دیده شود [۸-۱۱]. در دوره نوزادی بیشتر موارد گزارش شده به صورت اولیه امفالیس و یا گرفتاری پوستی می‌باشد، اما پنومونی، مننژیت و استئومیلیت نیز بندرت دیده می‌شود [۵، ۹، ۱۰، ۱۲]. عفونت مهاجم استرپتوکوک گروه A با جداسازی این ارگانیسم از محلی از بدن که به طور طبیعی بایستی استریل باشد، تعریف می‌گردد [۲، ۳]. در حال حاضر میزان عفونت تهاجمی در دوره نوزادی با استرپتوکوک پیوژن نسبت به استرپتوکوک گروه B بسیار نادر گزارش می‌شود، اما مادر و نوزاد ممکن است هر دو تحت تاثیر این عفونت به صورت عفونت گسترده و تهاجمی و سندرم شوک سپتیک قرار گیرند [۱، ۵، ۶، ۷، ۹، ۱۳]. بدین جهت در درمان عفونت‌های ناشی از استرپتوکوک با توجه به خطرات گسترش این عفونت، به اشکال سپسیس، سلولیت، پنومونی و مننژیت که به ندرت گزارش شده است، توصیه می‌شود آنتی‌بیوتیک‌های وسیع الطیف تجویز گردد [۱۰، ۱۲، ۱۴]. در عفونت‌های گسترده استرپتوکوک گروه A بایستی به درمان‌های حمایتی جهت رسیدگی به نارسایی چند عضوی نیز توجه جدی کرد [۳].

بعضی از عفونت‌های استرپتوکوکی از طریق کانال زایمان به نوزاد انتقال می‌یابند. وقتی یک مادر مستعد عفونت تهاجمی با استرپتوکوک گروه A باشد بایستی که نوزاد وی نیز بدون تاخیر آنتی‌بیوتیک وسیع الطیف دریافت نماید [۲، ۵]. در حال حاضر به دلیل حساسیت کلیه انواع استرپتوکوک گروه A به آنتی‌بیوتیک‌های حاوی بتالاکتام توصیه به درمان و پیشگیری شبیه به استرپتوکوک گروه B می‌شود [۵].

در این مقاله ضمن معرفی یک نوزاد پسر ۱۳ روزه ترم که در مدت کوتاهی پس از بستری با تابلو شوک همراه با نارسایی چند عضوی در بخش مراقبت ویژه نوزادان مرکز طبی کودکان فوت کرد که بررسی‌های به عمل آمده عفونت تهاجمی با استرپتوکوک گروه A را عامل مرگ این بیمار مشخص نمود، مروری هم بر موارد گزارش شده در نوزادان پرداخته می‌شود.

معرفی بیمار

بیمار نوزاد پسر ۱۳ روزه، ترم، حاصل سزارین به علت پارگی زودرس کیسه آب مادر به مدت ۵ ساعت و عدم پیشرفت زایمان بود که با آپگار مناسب و وزن تولد ۳ کیلو گرم متولد شده بود. نوزاد از روز چهارم تولد دچار تاکی پنه و تب شده بود که تنها تحت درمان با استامینوفن قرار گرفته بود. به دنبال آن نوزاد به تدریج دچار ضعف در شیر خوردن و از روز قبل از مراجعه دچار تورم مچ دست راست و در پی آن کبودی این ناحیه شده بود که

عروقی و گرفتاری ارگان‌های مختلف گزارش گردید (عکس ۲- الف و ب).

بحث

اگر چه استرپتوکوک گروه A در عصر قبل از آنتی‌بیوتیک از عوامل شایع عفونت‌های زمان‌های باروری و دوره نوزادی بود، اما اکنون سپتی‌سمی استرپتوکوک گروه A نادر می‌باشد، با این وجود مواردی از سپتی‌سمی شدید در دوره نوزادی گزارش می‌شود [۸، ۹، ۱۱، ۱۲]. در یک مطالعه در طی حدود دو سال در بیمارستان آقاخان کراچی از ۸۸ کشت مربوط به سپتی‌سمی نوزادان بستری در آن مرکز، ۳ مورد (۳/۴٪) مربوط به استرپتوکوک گروه A بود که ۲ مورد از آنها علیرغم اقدامات حمایتی گسترده و درمان آنتی‌بیوتیکی فوت نمودند [۱۴]. مورد دیگری از سپتی‌سمی نوزادی با استرپتوکوک گروه A نیز در نوزاد پسر ۲۷ روزه با شروع ناگهانی به صورت سپتی‌سمی، سلولیت گردنی، پنومونی لوبار، هیپوناترمی و انعقاد گسترده داخل عروقی گزارش گردید که مادر نوزاد چند روز قبل از شروع بیماری نوزاد دچار تب و گلو درد شده بود. کشت خون نوزاد و کشت گلولی مادر نوزاد هر دو استرپتوکوک گروه A رشد کرده بود که این نوزاد پس از ۱۰ روز درمان با پنی‌سیلین G ویریدی از بیمارستان مرخص شد [۱۱].

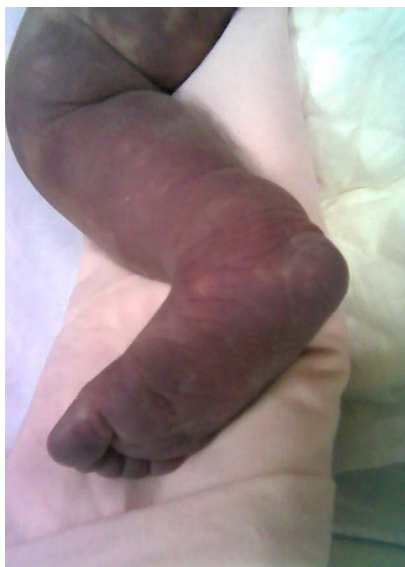بیمار هر دو مختل و لاکتات وی ۵۴ mg/dl گزارش گردید. در عکس قفسه سینه و شکم و اندام تحتانی اندازه قلب طبیعی با کاهش اندازه تیموس بدون پنومونی واضح، شکم طبیعی و تورم نسج نرم در ران راست بدون گرفتاری استخوانی مشخص گردید. درکشت خون بیمار استرپتوکوک گروه A با حساسیت به سفالوتین، آمپی‌سیلین، کلوزاسیلین، سفازولین، کلیندامایسین، سفالکسین و وانکومایسین رشد نمود.

علیرغم درمان‌های فوق، به‌طور مشهود تغییر رنگ اندام تحتانی سمت راست به سرعت در حال گسترش به سمت بالا بود که به نواحی زیر شکم نیز رسید (عکس ۱- ب). ارزیابی بعدی نمونه گاز خونی بیمار اسیدوز پیشرونده را نشان داد ($PH=6/89$ ، $PCO_2=27/9$ ، $HCO_3=37$ و $BE=-29/4$). با وجود درمان‌های همه جانبه بیمار در نهایت در تابلوی شوک سپتیک با اختلال عملکرد چند عضوی در طی چهار ساعت پس از بستری فوت نمود.

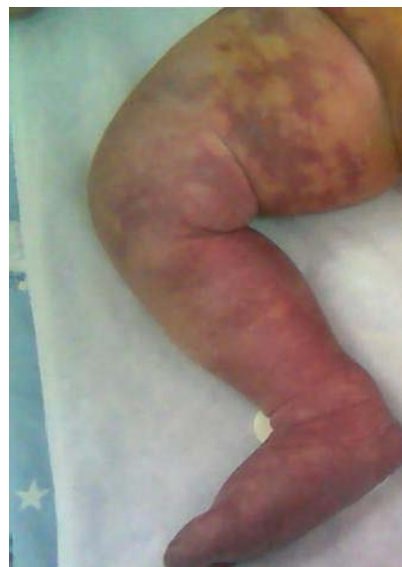با توجه به سیر سریع بیماری و گرفتاری چند عضوی و درگیری اندام سمت راست بیمار کالبد شکافی شد که گزارش آن دال بر مدیاستینیت چرکی با درگیری تیموس، پلور و پریکارد، امفالیت، کوآگولوپاتی منتشر داخل عروقی، پنومونی و ادم وسیع هایپودرم بدون ترومبوز عروق هایپودرم در ران راست بود. علت مرگ هم سپتی‌سمی گسترده به علت استرپتوکوک گروه A منجر به شوک سپتیک همراه با انعقاد گسترده داخل

عکس ۱ - اندام تحتانی طرف راست

- الف- اوایل زمان بستری همراه با تورم و سفتی و تغییر رنگ پراکنده
ب- مراحل نهایی با افزایش شدت تورم و سفتی و تغییر رنگ گسترده



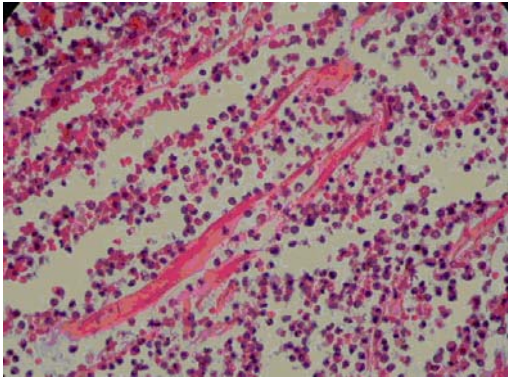
ب



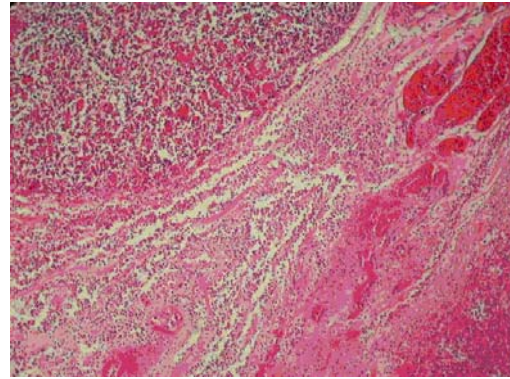
الف

عکس ۲- تیموس با تجمع چرکی

الف- چرک در اطراف تیموس، ب- نمای نزدیکتر، آبنه کنار تیموس متشکل از سلولهای چند هسته‌ای و فیبرین



ب



الف

۱۱۸. لذا به نظر می‌رسد که در موارد سپتی سمی شدید و گسترده در دوره نوزادی به ویژه با درگیری اندام‌ها، استرپتوکوک گروه A نیز به عنوان عامل ایجاد کننده سپسیس در نظر گرفته شود و مادر این نوزادان هم از نظر آلودگی با این ارگانیسم تحت بررسی قرار گیرند. علاوه بر این فعالیت افراد غیر مسئول به جای پزشک هنوز موجب بروز مخاطراتی برای بیماران می‌گردد که بایستی به خانواده‌ها آموزش‌های لازم در خصوص ارجاع نوزاد جهت ویزیت توسط پزشک خانواده با توجه به مشکلات مختلف این دوره داده شود تا شاهد بروز چنین فاجعه‌هایی نباشیم.

نتیجه گیری

علیرغم آن که عفونت ناشی از استرپتوکوک گروه A در دوره نوزادی نادر می‌باشد، اما در نوزاد با شوک سپتیک همراه با اختلال عملکرد چند عضوی با درگیری بافت‌های عمقی بایستی به فکر آن بود که با درمان سریع و گسترده از عوارض جدی آن جلوگیری کرد.

سیاسگزاری

از خانم فریبا باوفا پرستار بخش مراقبت ویژه نوزادان مرکز طبی کودکان که در تهیه عکس‌های این بیمار همکاری نمودند تشکر می‌نماییم.

در طی سال‌های اخیر موارد نادری از عفونت با استرپتوکوک گروه A گزارش شده که به صورت سپسیس، فاسیت نکروزان و درگیری ریوی به شکل آمپیم بوده است [۱۵، ۱۶، ۱۷]. در مطالعه مروری گرینبرگ و همکاران بین سال‌های ۱۹۷۶ الی ۱۹۹۹ میلادی نه مورد استرپتوکوک گروه A با عفونت زودرس دوره نوزادی با سه مورد مرگ و شش مورد عفونت دیررس با تنها یک مورد مرگ گزارش گردید [۱۸]. بر اساس مطالعات به عمل آمده عفونت زودرس دوره نوزادی ناشی از استرپتوکوک گروه A در پی اکتساب از آلودگی دستگاه ژنیتال و یا فارنکس مادر ایجاد می‌شود که به طور معمول همراه با مرگ و میر بالا می‌باشد [۵، ۱۶، ۱۷].

در بیمار معرفی شده فوق نیز که یک نوزاد ۱۳ روزه بود، علائم سپسیس از هفته اول زندگی به صورت دیسترس تنفسی، تب، عدم توانایی شیر خوردن و تورم و کبودی اندام تحتانی راست ظاهر گردیده بود. نتیجه کشت خون استرپتوکوک گروه A گزارش شد. اگرچه بررسی مادر این نوزاد از نظر استرپتوکوک گروه A در طی پیگیری بعدی منفی مشخص گردید، اما علائم ذکر شده در طی بارداری می‌توانست ناشی از فارنژیت با این ارگانیسم بوده که منجر به عفونت گسترده در نوزاد شده باشد. علیرغم آن که سپتی‌سمی ناشی از استرپتوکوک گروه A در دوره نوزادی نادر می‌باشد، ولی مواردی از آن چون بیمار ما به صورت شوک سپتیک و درگیری گسترده ارگان‌های مختلف گزارش می‌شود که با مرگ‌ومیر بالایی نیز همراه می‌باشد [۵، ۱۲،

A neonate with septic shock and multiorgan dysfunction because of Group A streptococci and review of the literatures

M Kadivar *; MD, Associate Professor, Department of Pediatrics, Children's Medical Center, Tehran University of Medical Sciences, Tehran, Iran

S Haghi; MD, Resident of Pediatrics, Children's Medical Center, Tehran University of Medical Sciences, Tehran, Iran

F Mahjoub; MD, Assistant Professor, Department of Pathology, Children's Medical Center, Tehran University of Medical Science, Tehran, Iran

*Correspondence author,
Address: Division of Neonatology,
Children's Medical Center, Dr
Gharib Ave, Tehran, IR Iran
E-mail: kadivarm@tums.ac.ir

Received: 11/6/06
Accepted: 17/8/06

Abstract

Objective: Group A streptococcus (*Streptococcus pyogenes*) is a common cause of upper respiratory tract and skin infections, which may rarely infect other areas as well. Infection with this organism is rare in neonatal period. In addition to local infection such as omphalitis and cellulitis, involvement of other sites like pneumonia, meningitis, osteomyelitis, and sepsis has been infrequently reported.

Case Report: This report is about a 13-day-old male neonate who was admitted to the neonatal intensive care unit of the Children's Medical Center in Tehran with respiratory distress, fever, and poor feeding, followed by patchy echymotic lesions over right lower limb which was gradually extended over entire body. 4 hours after hospitalization without any response to extensive management, he expired in septic shock state accompanied by multiorgan dysfunction, and disseminated intravascular coagulation (DIC). Blood culture was positive for Group A Streptococci. Autopsy revealed purulent involvement of various organs, and disseminated intravascular coagulation.

Conclusion: Although infection with Group A Streptococci is rare in neonatal period, we should think about it, especially in a neonate with septic shock and multiorgan dysfunction with deep soft tissue involvement.

Key Words: Group A Streptococci, Multiorgan dysfunction, Neonate, Sepsis

REFERENCES:

1. Charles B, Larsen CD. Streptococcal puerperal sepsis and obstetric infections: a historical perspective. *Rev Infect Dis.* 1986; 8(3): 411-422.
2. Stevens DL. Invasive group A streptococcus infections. *Clin Infect Dis.* 1992; 14(1):2-11.
3. Cunningham MV. Pathogenesis of group A Streptococcal infections. *Clin Microbial Rev.* 2000; 13(3): 470-511.
4. Mancini AJ. Bacterial skin infections in children: the common and the not so common. *Pediatr Ann.* 2000; 29(1): 26-35.
5. Klein JO. Bacterial sepsis and meningitis. In: Remington JS, Klein JO. *Infectious diseases of the fetus and newborn infant.* 5th ed. Philadelphia, Saunders. 2001 Pp: 943-949.
6. Panaro NR, Lutwick LI, Chapnick EK. Intrapartum transmission of group A streptococcus. *Clin Infect Dis.* 1993; 17(1): 79-81.

7. Kavi J, Wise R. Group A beta-haemolytic Streptococcus causing disseminated intravascular coagulation and maternal death. *Lancet*. 1988; 1(8592): 993-994.
8. Nyhan WL, Fousek MD. Septicemia of the newborn. *Pediatrics*. 1958; 22(2): 268-278.
9. Geil CC, Castle WK, Mortimer EA. Group A streptococcal infections in newborn nurseries. *Pediatrics*. 1970; 46(6): 849-854.
10. Dillon HC. Group A type 12 streptococcal infection in a newborn nursery. Successfully treated neonatal meningitis. *Am J Dis Child*. 1966; 112(3): 177-184.
11. Wilschanski M, Faber J, Abramov A, et al. Neonatal septicemia caused by group A beta-hemolytic Streptococcus. *Pediatr Infect Dis J*. 1989; 8(8): 536-537.
12. Peter G, Hazard J. Neonatal group A streptococcal disease. *J Pediatr*. 1975; 87(3): 454-455.
13. Nieburg PI, Williams ML. Group A beta hemolytic streptococcal sepsis in mother and infant twins. *J Pediatrics*. 1975; 87(3): 453.
14. Bhutta ZA, Naqvi SH. Neonatal group A streptococcal septicemia. *Pediatr Infect Dis J*. 1990; 9(7): 528-529.
15. Nathavitharana KA, Watkinson M. Neonatal pleural empyema caused by group A Streptococcus. *Pediatr Infect Dis J*. 1994; 13(7): 671-672.
16. Griffiths AN, Sudhakar AA, Ashraf M. Neonatal necrotising fasciitis and late maternal pelvic abscess formation. A late complication of group A Streptococcus. *J Obstet Gynaecol*. 2005; 25(2): 197-198.
17. Casanova-Roman M, Rios J, Sanchez-Porto A, et al. Early onset of neonatal sepsis due to group A streptococcus. *Minerva Pediatr*. 2002; 54(2): 161-163.
18. Greenberg D, Leibovitz E, Shinnwell ES, et al. Neonatal sepsis caused by Streptococcus pyogenes: resurgence of an old etiology? *Pediatr Infect Dis J*. 1999; 18(5): 479-481.