

## Casos Clínicos

- [Atresia tricuspídea en un paciente adulto A propósito de un caso](#)
- [Introducción](#)
- [Caso clínico](#)
- [Discusión](#)
- [Referencias](#)

**Elirub Rojas G.**[elilourojas@gmail.com](mailto:elilourojas@gmail.com)

Especialista en Cardiología. Adjunto Servicio de Cardiología y a la Unidad de Cardiología no invasiva, Centro Clínico Puerto Piritu, Anzoátegui, Venezuela

### Atresia tricuspídea en un paciente adulto A propósito de un caso

Fecha de recepción: 29/11/2013

Fecha de aceptación: 04/03/2014

Se denomina corazón univentricular a las cardiopatías congénitas que tienen en común la peculiaridad de disponer de un único ventrículo funcional con la existencia de otra cavidad ventricular rudimentaria o hipoplásica, como ocurre en la atresia tricuspídea. Objetivo: Presentar un caso de Atresia Tricuspídea en paciente adulto, el cual representa características de especial relevancia por su rareza en nuestro medio en presentación adulta, así como por su repercusión hemodinámica. Caso Clínico: Paciente masculino de 19 años de edad natural y procedente del Estado Anzoátegui, Venezuela, con antecedentes de asma, cianosis peribucal, acrocianosis y episodios convulsivos, quien ingresa por infección respiratoria baja. En ecocardiograma se observa atresia tricuspídea con ventrículo derecho rudimentario. Discusión. La Atresia Tricuspídea es una malformación del canal AV primitivo originada por partición desigual del canal a expensas de porción derecha

**Palabras Claves:** válvula tricúspide; atresia; conexión univentricular

**Title**

Tricuspid Atresia in an Adult Patient A Propos of a Case

**Abstract**

Tricuspid Atresia is a malformation of the primitive AV canal originated by an unequal partition of the canal at the expense of the right portion. Objective: To present a case of Tricuspid Atresia in an adult patient, which is an uncommon occurrence in our country. Clinical case: 19-year-old masculine patient from the Anzoátegui State, in the eastern part of Venezuela, with antecedents of asthma, peribuccal cyanosis, acrocyanosis and convulsive episodes, The patient is admitted with a diagnosis of respiratory infection. During his stay, cardiologic examination revealed the presence of Tricuspid atresia and a rudimentary right ventricle, which are documented in this paper.

**Key Word**

Tricuspid valve; tricuspid atresia; univentricular connection

**Introducción**

La Atresia tricuspídea (AT) se define como agenesia completa de la válvula tricúspide (VT) e inexistencia del orificio valvular, no existiendo comunicación entre las cámaras derechas: aurícula derecha y ventrículo derecho, siendo el modo de conexión atrioventricular, univentricular (1)

La AT se caracteriza por : 1) ausencia del orificio valvular tricuspídeo, 2) hipoplasia del ventrículo derecho, 3) presencia de comunicación entre la circulación periférica y la pulmonar, por lo general a través de una comunicación interventricular (CIV), comunicación interauricular(CIA) o foramen oval permeable (FOP)<sup>(2)</sup>

La primera descripción fue hecha por Kreysing en 1817 reportando una incidencia de 0,057x1000 nacidos vivos. Su prevalencia es de 2 a 3% y asociado a coartación de aorta es de 8%<sup>(3)</sup>

#### **OBJETIVO:**

Presentar un caso de Atresia Tricuspeida en un paciente adulto, el cual representa características de especial relevancia por su rareza en nuestro medio en presentación adulta, así como por su repercusión hemodinámica.

#### **Caso clínico**

Paciente masculino de 19 años de edad natural y procedente de una localidad rural del Estado Anzoátegui, Venezuela, con antecedentes de asma, cianosis peribucal, acrocianosis y episodios convulsivos desde la infancia, sin recibir tratamiento. Permanece sintomático por disnea a esfuerzos moderados con consultas ocasionales a un centro de salud de la localidad. 15 días antes de consultar presenta elevación de temperatura (39°C), disnea a leves esfuerzos, tos con expectoración mucopurulenta, así como cianosis generalizada , por lo que es llevado a emergencia en un centro ambulatorio siendo referido a un centro hospitalario en malas condiciones generales, ingresando con diagnostico de infección respiratoria baja.

**Examen físico:** TA: 90/50 mmHg FC: 105 lpm FR: 22 rpm .Paciente en malas condiciones generales, cianosis generalizada, taquipneico, con ingurgitación yugular. Retracción Sistólica Paraesternal Izquierda. Ápex visible y palpable en 6º EII 2 cms por fuera de LMC. RsCsRsRs, taquicardico R1 único, SMS Ao 2/6, R2 aumentado de intensidad debido a P2, R3 izquierdo Tórax: simétrico, hipoexpansible, ruidos respiratorios presentes con agregados bilaterales a predominio basal derecho .

Electrocardiograma: Taquicardia sinusal/Crecimiento de la aurícula derecha/ crecimiento de la aurícula izquierda/ BSARIHH/Hipertrofia del VI/ Punto J elevado 1 mm en V2/Ondas T acuminadas V2-V3 (Figura 1)

Radiografía Postero-anterior de tórax: Silueta cardiaca en limite superior, punta redondeada. Cayado aórtico alto y prominente, Arteria pulmonar principal normal, hilios engrosados, flujo aumentado en base derecha, infiltrado intersticial bilateral a predominio derecho

Laboratorio: Hb 22,4, HCTO 74,5, PLT 124000, leucocitos 18200/89%seg, SAO2 68%

Ecocardiograma transtorácico: Situs solitus. concordancia AV y VA. Grandes arterias cruzadas. Atresia tricuspídea, CIA comunicación interauricular, CIV comunicación interventricular restrictiva (vmax de 4,2 m/seg grad pico de 66mmhg). VD hipoplásico, prácticamente virtual, sin embargo se distinguen sus 3 componentes y no parece haber gran obstrucción a nivel del infundíbulo. El tronco es de buen calibre con flujo pulsátil (anillo 19mm, tronco de 22mm), las ramas confluentes, y de muy buen calibre (19mm cada una). No se evidencia PCA. Válvula mitral con regurgitación trivial. VI muy dilatado de forma redondeada, con función sistólica deprimida, FE 30%. Arco aórtico a la izquierda y sin evidencia de colaterales sistémico pulmonares. (Figuras 2,3 y 4)

#### **Diagnósticos:**

1. Cardiopatía congénita cianogena:
  1. Atresia tricuspídea con crisis cianótica severa complicado con infección respiratoria baja
  2. Poliglobulia secundaria a cardiopatía congénita
  3. Síndrome convulsivo por antecedentes

El paciente presenta evolución tórpida desde su ingreso y fallece al 6to día de hospitalización.

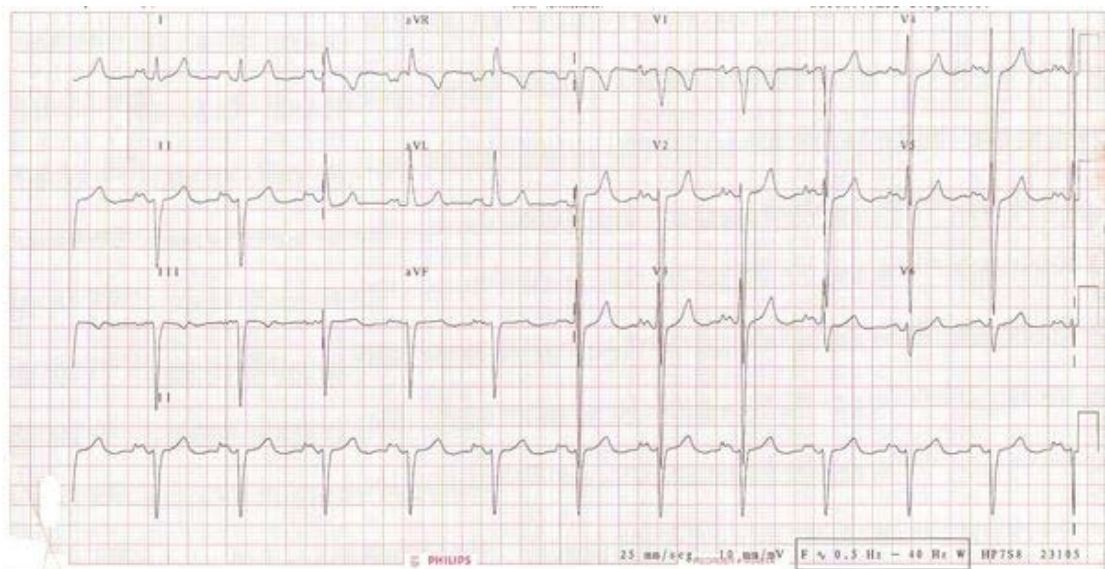


Figura 1. Electrocardiograma

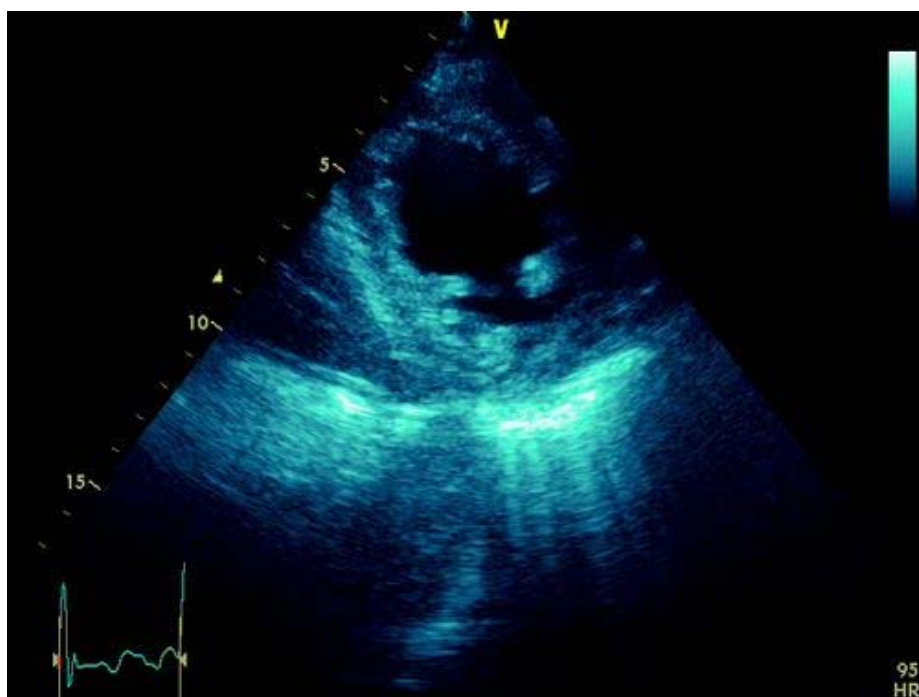
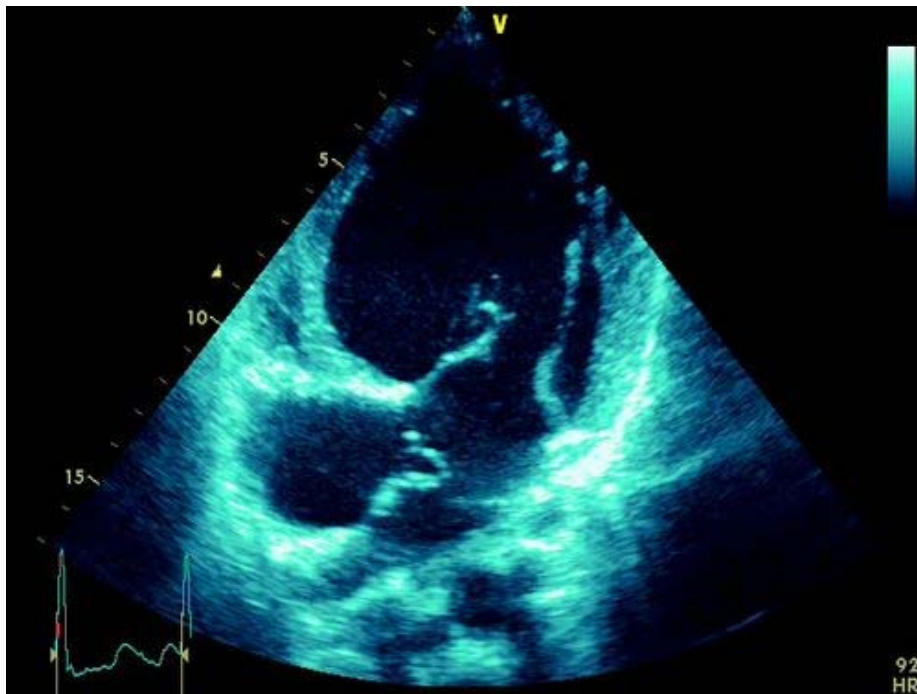
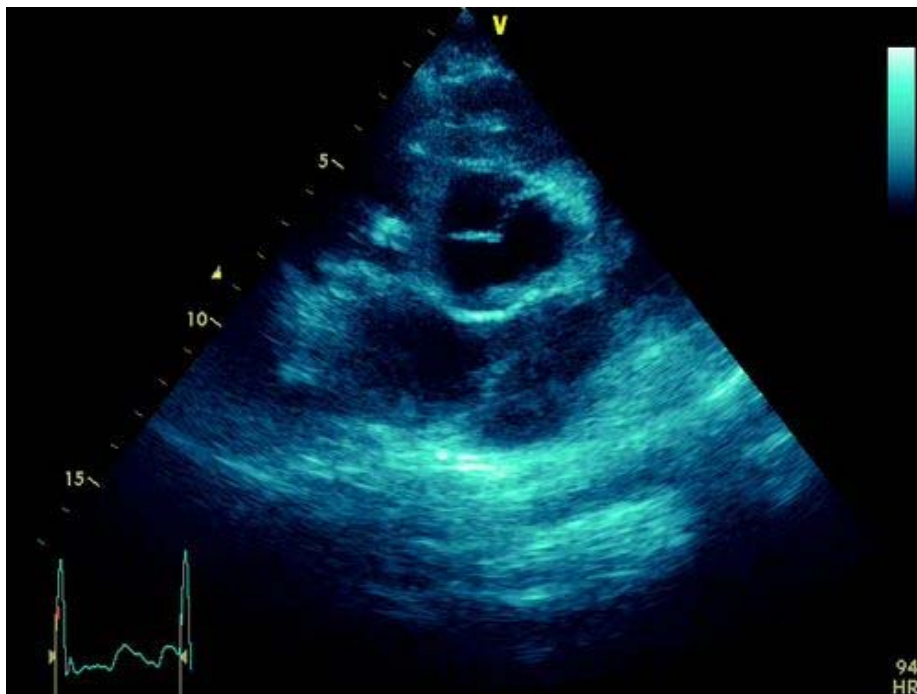


Figura 2. Eje corto donde se observa el ventrículo izquierdo en el segmento medio



**Figura 3.** Eje 4 cámaras donde se observa AT , Septum interaricular adelgazado móvil con CIA.



**Figura 4.** Eje grandes vasos donde se observa AT

### Discusión

La AT embriológicamente se produce por un defecto en el lado derecho de los cojinetes endocárdicos del canal auriculo ventricular (AV), esta malformación del canal AV primitivo originada por la partición desigual del canal a expensas de la porción derecha es lo que genera la AT.

Se puede presentar normalmente relacionada con los grandes vasos de 70 a 80% o puede

presentarse con vasos transpuestos.<sup>(4)</sup>

Generalmente la AT es detectada en la infancia debido a cianosis , insuficiencia cardíaca, retardo del crecimiento, caquexia, aleteo nasal y retracción muscular. El grado de cianosis es la manifestación clínica mas frecuente y depende del grado del flujo pulmonar. Existen 3 tipos de AT según relación con los vasos sanguíneos

Grupo i (70-80%)

· Con conexión ventrículo arterial concordante, aorta naciente del ventrículo izquierdo y pulmonar de la cámara infundibular

Grupo ii (12 A 25%)

- Con conexión ventrículo arterial discordante, pulmonar naciendo del ventrículo izquierdo y aorta de la cámara infundibular. Cada uno de estos 2 grupos se divide en 3 subgrupos:

A. Con atresia pulmonar.

B. Con estenosis pulmonar .

C. Sin estenosis pulmonar.

Grupo iii (3 a 6%)

- Corresponde a un grupo raro con L transposición de grandes arterias.

A. Con estenosis pulmonar .

B. Con estenosis subaortica

Dependiendo del grado de obstrucción y anomalía asociada puede ser letal en el nacimiento , sin cirugía rara vez sobreviven hasta la edad adulta<sup>(5)</sup>

En relación al diagnóstico la radiografía de tórax no contribuye al diagnóstico diferencial , puede observarse cardiomegalia debido a AD como hallazgo inespecífico. En electrocardiograma se observa hipertrofia del ventrículo izquierdo, fuerzas derechas ausentes , Qrs izquierda con o sin patrón de BSARIHH. El ecocardiograma es el método diagnóstico de elección , determina el tipo y grado de estenosis subarterial.

El diagnóstico eco cardiográfico prenatal es posible de 16-18 meses y su presencia se contempla entre 4-8% del total de cardiopatías congénitas detectadas por este método<sup>(6)</sup>

El cateterismo es obligatorio para determinar la presión pulmonar y telediastólica del VI, tamaño y/o distorsiones de la arteria pulmonares.

La Resonancia Magnética Nuclear (RMN) es útil para aportar datos del post-operatorio, vigilar la vasculatura pulmonar y función ventricular.

La anastomosis atriopulmonar descrita por Fontan 1971 fue la primera técnica quirúrgica utilizada, en la que se separa la circulación sistémica y la pulmonar, vena cava superior VCS se une directamente a rama derecha de arteria pulmonar RD APP y vena cava inferior VCI a la rama izquierda de la arteria pulmonar RI AP, Cierre de comunicación interauricular CIA. En 1990, el Dr. Carlo Marcelletti propone un nuevo procedimiento, realizar una anastomosis cavopulmonar total utilizando un conducto protésico para derivar el retorno venoso de la cava inferior hacia la cara inferior de la rama derecha de la arteria pulmonar. El flujo de la vena cava superior se deriva a la arteria pulmonar derecha a través de un Glenn Bidireccional<sup>(2)</sup>

En la actualidad se prefiere anastomosis cavopulmonar total debido a que proporciona energía cinética hidrodinámica y disminuye la incidencia de arritmia. La posibilidad de efectuar esta cirugía en dos tiempos bien diferenciados constituye otra innovación destacable en la evolución quirúrgica.<sup>(1)</sup>

## Referencias

1. Cazzaniga, M , Vásquez. M y et al. Atresia tricuspídea y corazón univentricular . Servicio de Cardiología pediátrica. Hospital Ramón y Cajal. Madrid, 2006, cap 28.

2. Hugh, A y et al. Tricuspid atresia . Moss and Adams Heart Disease in Infant.2008
3. Gale D, McGoon DC, et al. Fontan procedure for tricuspid atresia.*Circulation*. Jul 1980;62(1):91-6.
4. Norwod,W. Jacobs, M.Fontans operation in two stage .Am J Sug.1993 , 166.548/51
5. Mancini, M,. Tricuspid atresia. Emedicine 2011
6. Morales Jorge, Guzzo Daniel, Tambasco Jorge, Chiesa Pedro, Carlevaro Pablo, Cuesta Alejandro Et Al . Cardiopatías Congénitas En El Adulto. Rev.Urug.Cardiol. [Revista En La Internet]. 2008 Sep [Citado 2014 Abr 29] ; 23(2): 168-239. Disponible En: [Http://Www.Scielo.Edu.Uy/SciELO.Php?Script=Sci\\_Arttext&Pid=S0797-00482008000200006&Lng=Es](Http://Www.Scielo.Edu.Uy/SciELO.Php?Script=Sci_Arttext&Pid=S0797-00482008000200006&Lng=Es).

**NOTA:** Toda la información que se brinda en este artículo es de carácter investigativo y con fines académicos y de actualización para estudiantes y profesionales de la salud. En ningún caso es de carácter general ni sustituye el asesoramiento de un médico. Ante cualquier duda que pueda tener sobre su estado de salud, consulte con su médico o especialista.